Sistema Óseo en Especies Domésticas

Segundo Tinoco Campaña

Diciembre 2024.

Instituto IDEMA

Tumbes

Anatomía y Fisiología Animal

ÍNDICE

I. Introducción 3

II. Marco teórico 4

2.1. Definición 4

2.2. Funciones del sistema esquelético, Tipos de huesos y composición 4

2.2.1. Huesos largos 4

2.2.4. Huesos cortos 5

2.2.5. Huesos planos 5

2.2.6. Huesos irregulares 5

2.2.7. Huesos sinusales o neumáticos 5

2.3. Estructura ósea de animales de interés zootécnico 6

2.3.4. Esqueleto Equino 6

2.3.5. Esqueleto Aves 6

2.3.6. Esqueleto Vacunos 7

2.3.7. Esqueleto Porcinos 8

2.3.8. Esqueleto Cuyes 9

III. Conclusión 10

IV. Bibliografía 11

Anexos 12

I. Introducción

El sistema óseo es un componente esencial del cuerpo de los animales, ya que cumple múltiples funciones que van más allá de proporcionar soporte estructural. Este sistema permite el movimiento en conjunto con los músculos, protege órganos vitales como el cerebro, los pulmones y el corazón, actúa como depósito de minerales fundamentales como el calcio y el fósforo, y es el responsable de la producción de células sanguíneas en la médula ósea. En las especies domésticas, el estudio del sistema óseo no solo reviste importancia anatómica, sino también un papel clave en la zootecnia, la medicina veterinaria y la comprensión de las adaptaciones que han desarrollado estos animales para cumplir con sus roles en diversos contextos.

Este trabajo tiene como objetivo analizar en detalle el sistema esquelético de diferentes especies domésticas, incluyendo equinos, aves, vacunos, porcinos y cuyes. A través de una descripción minuciosa de las características anatómicas de sus huesos, se exploran las adaptaciones específicas que estos presentan para responder a sus necesidades funcionales, metabólicas y locomotoras.

Por ejemplo, los huesos largos de los equinos están diseñados para soportar el peso y facilitar el desplazamiento a alta velocidad, mientras que las aves presentan huesos huecos que disminuyen el peso corporal y facilitan el vuelo. Por otro lado, las especies como los bovinos y los porcinos tienen estructuras óseas robustas que les permiten soportar grandes cargas de peso y realizar movimientos específicos necesarios para su supervivencia y productividad. Los cuyes, en cambio, presentan un sistema esquelético adaptado a su pequeño tamaño y agilidad, con características únicas como el hueso esplácnico en los machos.

El estudio del sistema óseo no solo permite entender la estructura y las funciones de los huesos, sino también su relación con la salud y el bienestar de los animales. Por ello, este documento también aborda temas como la composición de los huesos, su capacidad regenerativa y su papel en el metabolismo general del cuerpo. La información presentada busca servir como una herramienta académica y práctica para estudiantes, profesionales y cualquier interesado en el campo de la anatomía y fisiología animal, resaltando la importancia de la osteología como base del conocimiento zootécnico y veterinario.

II. Marco teórico

2.1. Definición

Para hablar sobre el sistema óseo en especies domésticas, debemos hablar directamente de la osteología. Según (Andrade, 2020), la osteología es una disciplina de la anatomía dedicada al estudio del sistema óseo en su totalidad, así como al análisis específico de los huesos.

Además (Molina y otros, 2024), profundizan un poco más en la definición de la osteología, ellos mencionan que, la osteología es una rama de la anatomía que se enfoca en entender cómo son y cómo funcionan los huesos, esas piezas fundamentales que forman nuestro esqueleto. Los huesos no solo le dan estructura y soporte al cuerpo, sino que también protegen órganos vitales y actúan como puntos de anclaje para músculos y ligamentos, permitiéndonos movernos.

Además, los huesos son como pequeños almacenes: guardan minerales importantes, como el calcio, y albergan en su interior la médula ósea, donde se generan todas las células sanguíneas. Están formados casi en su totalidad por una mezcla de minerales, principalmente hidroxiapatita y colágeno, mientras que solo un pequeño porcentaje corresponde a células especializadas, como los osteoblastos, osteoclastos y osteocitos.

En cuanto a su estructura, los huesos tienen dos tipos de tejidos. Por dentro, cuentan con un tejido esponjoso que ayuda a absorber impactos, mientras que por fuera están recubiertos por una capa más dura y compacta, diseñada para soportar las demandas metabólicas y físicas. Gracias a su composición rica en minerales, los huesos almacenan cerca del 99% del calcio que necesita el cuerpo, siendo verdaderos guardianes de este elemento esencial.

2.2. Funciones del sistema esquelético, Tipos de huesos y composición

Como señalan (Molina y otros, 2024), los huesos cumplen funciones que están directamente relacionadas con su forma y tamaño, y por eso se clasifican en diferentes tipos:

2.2.1. Huesos largos: Son los que encontramos en las extremidades, como los brazos y las piernas. Actúan como palancas que permiten el movimiento del cuerpo. Están compuestos por un cuerpo central llamado diáfisis, que es de tejido compacto, y dos extremos denominados epífisis, formados principalmente por tejido esponjoso. En su interior, contienen médula ósea, la cual puede ser roja (productora de células sanguíneas) o amarilla (rica en grasa).

2.2.4. Huesos cortos: Se encuentran en lugares como las manos, los pies, la rodilla y algunos en la cabeza. Tienen dimensiones más compactas y específicas para esas áreas. Su estructura es mayormente de tejido esponjoso rodeado por una capa fina de tejido compacto, lo que les permite soportar presiones y amortiguar impactos.

2.2.5. Huesos planos: Suelen ser delgados y aplanados, como los del cráneo y las costillas. Su principal función es proteger órganos vitales, como el cerebro y los pulmones. Están compuestos por dos capas de tejido compacto que encierran una capa intermedia de tejido esponjoso llamada diploe, en el caso de los huesos del cráneo.

2.2.6. Huesos irregulares: Estos tienen formas únicas y asimétricas. Los encontramos en la base del cráneo, en la cara y en la columna vertebral, desempeñando funciones estructurales y de soporte. Su composición combina tejido compacto en el exterior y tejido esponjoso en el interior, adaptándose a sus funciones específicas según la ubicación.

2.2.7. Huesos sinusales o neumáticos: Son aquellos que tienen cavidades llenas de aire en su interior. Están localizados en el cráneo y ejemplos de ellos incluyen los huesos frontales, esfenoides, etmoides, temporal y el maxilar superior. Estas cavidades están revestidas por mucosa y ayudan a reducir el peso del cráneo, mejorar la resonancia de la voz y humidificar el aire que respiramos. Su composición externa es de tejido compacto, mientras que el tejido interno es más ligero para albergar las cavidades aéreas.

El sistema esquelético no solo nos da soporte y estructura, sino que también es clave para el movimiento. Trabaja en conjunto con los músculos, conectándose a través de las articulaciones para permitirnos desplazarnos y realizar actividades cotidianas. Además, cumple una función esencial como almacén de minerales como el calcio y el fósforo, liberándolos al flujo sanguíneo cuando el cuerpo los necesita.

Otro rol importante del sistema esquelético es su capacidad para producir células sanguíneas. En la médula ósea roja, ubicada en algunos huesos largos, planos y cortos, se generan glóbulos rojos, glóbulos blancos y plaquetas, que son fundamentales para el transporte de oxígeno, la defensa contra infecciones y la coagulación sanguínea. Este proceso es esencial para mantener nuestra salud en equilibrio.

Los huesos también tienen una asombrosa habilidad para regenerarse. Cuando se fracturan, inician un proceso natural de reparación que incluye la formación de un callo

óseo, el cual con el tiempo se transforma en tejido óseo nuevo. Esta capacidad de sanación refleja la increíble adaptabilidad y fortaleza del sistema óseo.

Por último, los huesos participan en el metabolismo al producir osteocalcina, una hormona que ayuda a regular el uso de energía en el cuerpo y mejora la sensibilidad a la insulina. Esto demuestra que los huesos no solo son una estructura física, sino que también cumplen múltiples funciones vitales en nuestra salud y bienestar

2.3. Estructura ósea de animales de interés zootécnico

2.3.4. Esqueleto Equino

Según (Molina y otros, 2024), el esqueleto del caballo está conformado por un total de 205 huesos. De estos, 34 se ubican en el cráneo (incluido huesos de los oídos), 54 son vertebras, 1 esternón, 36 costillas, 40 en el miembro anterior y 40 en el miembro posterior. Representan aproximadamente el 8% del peso corporal.

El esqueleto del caballo soporta el 60 - 65% del peso total del cuerpo ya que el centro de gravedad, se sitúa a ± 10cm por debajo del codo. Podemos decir que el caballo se comporta como un balancín en el que siempre se bascula entre miembros anteriores (más cuello y cabeza) y los miembros posteriores, siendo actor principal en la biomecánica de la locomoción.

2.3.5. Esqueleto Aves

Como mencionan los investigadores de (Parque Lecoco, 2024), los huesos de las aves han experimentado significativas modificaciones a lo largo de la evolución para adaptarse al vuelo. Por ejemplo, los huesos del cráneo se han fusionado y reducido en tamaño, lo que ayuda a disminuir el peso total del ave. En general, los huesos de las aves son delgados, huecos y contienen cavidades llenas de aire. Además, las mandíbulas han sido reemplazadas por un pico córneo, conocido como ramphoteca, que carece de dientes, es liviano y facilita la captura y manipulación del alimento gracias a su movilidad, especialmente en la mandíbula superior.

Las aves han desarrollado un sistema visual muy avanzado, dado que su sentido del olfato es reducido. Sus ojos, grandes y colocados cerca de la línea media del cráneo, desplazan el cerebro hacia atrás. El hueso hioides también está adaptado según los hábitos alimenticios de cada especie. En el caso del pájaro carpintero, por ejemplo, es una estructura cartilaginosa muy larga que le permite extender la lengua varios centímetros para buscar alimento.

La articulación entre la cabeza y el cuello está dada por un cóndilo occipital situado debajo de la cabeza, lo que incrementa la movilidad, permitiendo que algunas aves giren la cabeza casi 360 grados. El cuello es liviano, fuerte y flexible debido a las

modificaciones en la columna vertebral. Sus vértebras cervicales tienen articulaciones heterocélicas (en forma de silla de montar), y su número varía según la especie, desde 11 en los loros hasta 25 en los cisnes. Las vértebras torácicas, de las cuales entre tres y diez están presentes en las aves, suelen estar fusionadas en su parte anterior, formando un hueso dorsal rígido.

Otra adaptación importante es el sinsacro, que resulta de la fusión de las vértebras lumbares, sacras, las primeras caudales y la cintura pélvica, formando una estructura inmóvil que combina reducción de peso con estabilidad. El resto de las vértebras caudales se fusionan en el pigostilo, una estructura que sostiene las plumas de la cola y contribuye al control en el vuelo.

Las costillas de las aves tienen apófisis uncinadas que se solapan con la costilla siguiente, lo que proporciona mayor rigidez al tórax. El esternón es amplio y, en las aves voladoras, cuenta con una quilla prominente que facilita la inserción de los músculos del vuelo. Esta estructura puede variar según el tipo de locomoción; por ejemplo, en el ñandú, que no vuela, está ausente, mientras que en los pingüinos es robusta para soportar su nado bajo el agua.

Las cinturas pélvica y pectoral están fusionadas y modificadas, al igual que los huesos de las extremidades, especialmente en las alas. La cantidad de dedos en las patas varía entre dos y cuatro, y su orientación depende de las necesidades específicas de cada especie. Por ejemplo, el avestruz africano solo tiene dos dedos dirigidos hacia adelante, lo que optimiza su capacidad para correr.

Una característica única de los huesos de las aves es la presencia de cavidades llenas de aire, que están conectadas a los sacos aéreos internos. Estas cavidades no solo reducen el peso del ave, sino que también aumentan la resistencia estructural de los huesos gracias a refuerzos internos llamados trabéculas. Además, las proporciones del esqueleto están adaptadas para garantizar un equilibrio óptimo durante el vuelo, con el centro de gravedad ubicado a la altura de las alas. La cola pesada y larga de los reptiles ha sido reemplazada por una estructura más ligera, y el cuerpo se ha reconfigurado para ser más compacto y aerodinámico.

2.3.6. Esqueleto Vacunos

En un documento de nuestra casa de estudio realizada por (Calsina, 2020), menciona que, el sistema óseo de los bovinos está compuesto por alrededor de 213 huesos durante su etapa de cría, pero este número disminuye a 207 a medida que alcanzan los cuatro años de edad, debido a la fusión de ciertos huesos conforme se desarrolla el animal. Este sistema se organiza en dos partes principales: el esqueleto axial y el apendicular. El esqueleto axial incluye el cráneo, la mandíbula, las costillas y las vértebras, y cumple funciones esenciales como proteger los órganos vitales, soportar el

peso del cuerpo y servir de anclaje para los músculos principales. Por otro lado, el esqueleto apendicular comprende los huesos de las extremidades, incluyendo las articulaciones como las rodillas, que son cruciales para el movimiento y la locomoción del animal. Esta división estructural permite al bovino mantener una postura adecuada, facilitar el desplazamiento y realizar actividades cotidianas como el pastoreo y la interacción con el entorno. Además, el sistema óseo también actúa como reservorio de minerales esenciales como el calcio y el fósforo, necesarios para el metabolismo general del bovino.

2.3.7. Esqueleto Porcinos

En una investigación realizada por (Cano y otros, 2024), el sistema óseo de los porcinos presenta características específicas según las estructuras que lo conforman. En el esqueleto axial, el cráneo tiene una forma piramidal más acentuada en razas rústicas, con crestas nucales elevadas y una bóveda delimitada por la línea temporal y el arco cigomático, este último fuerte y robusto. Incluye elementos como la apófisis cigomática, las fosas temporales y masetéricas, el hueso rostral en el septo nasal y mandíbulas robustas con formas rectilíneas, agujeros mentonianos y ángulos incisivos de aproximadamente 45°. La columna vertebral, variable según la genética, tiene 7 vértebras cervicales, entre 14 y 16 torácicas, 4 vértebras fusionadas en el sacro, 6-7 lumbares y entre 16 y 25 caudales.

En el esqueleto apendicular, el miembro torácico es corto y robusto. La escápula tiene forma casi cuadrangular y una espina escapular prominente. El húmero, cúbito y radio son gruesos, con articulaciones bien definidas. Los huesos carpianos se disponen en dos filas y los metacarpianos 3º y 4º soportan el peso del animal, mientras que los 2º y 5º son accesorios. Los dedos constan de falanges proximal, media y distal, bien desarrolladas en los dedos 3º y 4º.

En el miembro pelviano, el coxal integra los huesos ilion, isquion y pubis. El ilion es alargado y casi sagital, mientras que el isquion y pubis son estrechos y horizontales. El fémur tiene una cabeza separada del cuerpo, una tróclea femoral con labios de igual elevación y una rótula prominente. El peroné y la tibia están bien desarrollados y separados por un espacio interóseo. Los huesos del tarso incluyen el talo, calcáneo y cuatro huesos tarsianos independientes; los metatarsianos y falanges presentan mayor longitud que los metacarpianos.

En cuanto a la dentición, los porcinos tienen una fórmula permanente con 12 incisivos (3 por hemiarcada), 4 caninos (1 por hemiarcada) con crecimiento continuo, 16 premolares (4 por hemiarcada) y 12 molares (3 por hemiarcada). Los incisivos inferiores son rectos, mientras que los superiores son curvos, y los caninos detienen su desarrollo

en hembras a los dos años. Los premolares y molares tienen coronas tuberculadas (bunodontas), adaptadas para su dieta.

2.3.8. Esqueleto Cuyes

En una tesis realizada por (Rojas, 2014), el sistema óseo del cuy (Cavia porcellus) presenta características particulares que lo diferencian de otros animales domésticos. El cráneo tiene un perfil dorsal ligeramente abombado y es relativamente largo en comparación con su ancho. Las regiones maxilares y nasales están muy desarrolladas, mientras que las órbitas oculares están cercanas entre sí, con procesos zigomáticos bien definidos. El cráneo incluye diversas aberturas importantes, relacionadas con los nervios craneales. La mandíbula, robusta y con un ángulo pronunciado, cuenta con 10 dientes, distribuidos en 2 incisivos, 2 premolares y 6 molares.

La columna vertebral está formada por 7 vértebras cervicales, de las cuales las dos primeras, el atlas y el axis, permiten el movimiento de la cabeza. Hay 13 vértebras torácicas, 7 lumbares, un sacro compuesto por 4 vértebras fusionadas y 4 vértebras caudales. Las vértebras torácicas presentan apófisis espinosas alargadas para la inserción de ligamentos cervicales, mientras que las lumbares son robustas y proporcionan rigidez al esqueleto.

El tórax incluye 13 pares de costillas, de las cuales las últimas son flotantes, y un esternón formado por seis esternebras, con una apófisis xifoides en su parte final. En cuanto al esqueleto apendicular, el miembro anterior incluye la escápula, el húmero, el radio y el cúbito fusionados, el carpo con nueve huesos, y los metacarpianos y falanges que constituyen la mano plantígrada con cinco dedos. En el miembro posterior, la cintura pélvica está formada por el ilion, el isquion y el pubis, que se unen en la sínfisis púbica. El fémur, la tibia, el peroné y el tarso completan la extremidad, con cuatro dedos en el pie.

El cuy macho posee un hueso esplácnico único, el Os penis, que mide en promedio 13 mm y presenta un surco para la uretra. Este hueso no está presente en las hembras. La principal diferencia entre sexos en el esqueleto es la amplitud de la cintura pélvica en las hembras, que es mayor debido al canal materno.

III. Conclusión

El estudio del sistema óseo en las especies domésticas permite comprender cómo las características anatómicas y funcionales de los huesos se relacionan con las necesidades específicas de cada animal. Desde los equinos, cuyo sistema esquelético está optimizado para la locomoción y el soporte de grandes masas corporales, hasta las aves, que han desarrollado huesos ligeros y adaptaciones únicas para el vuelo, cada especie presenta un diseño estructural que refleja su evolución y sus roles funcionales en el entorno.

Asimismo, el análisis de especies como los vacunos, porcinos y cuyes destaca la diversidad de adaptaciones óseas que permiten a estos animales cumplir con tareas esenciales para su supervivencia, como la locomoción, la protección de órganos vitales y el almacenamiento de minerales. Estas particularidades subrayan la importancia de estudiar el sistema óseo no solo desde una perspectiva descriptiva, sino también funcional y aplicada.

Además, este sistema no solo brinda soporte y movimiento, sino que desempeña un papel crucial en el metabolismo mineral, la producción de células sanguíneas y la regeneración del tejido óseo, mostrando su capacidad para responder a las demandas físicas y metabólicas de los animales.

El conocimiento profundo del sistema esquelético en animales domésticos resulta indispensable para campos como la zootecnia, la medicina veterinaria y la anatomía comparada, ya que proporciona herramientas para mejorar el manejo, la salud y el bienestar de estas especies. Este documento busca aportar una base sólida para seguir explorando estas áreas y aplicarlas en contextos académicos y profesionales.

IV. Bibliografía

Andrade, M. G. (07 de Julio de 2020). *INTRODUCCION A LA ANATOMÍA TOPOGRAFICA EXPLORATORIA Y SISTEMA MUSCULO ESQUELETICO.* UNIVERSIDAD DE GUADALAJARA: https://www.studocu.com/es-mx/document/universidad-de-guadalajara/anatomia-animal/sistema-oseo-y-articulaciones-animales/17587527

Calsina, J. L. (Octubre de 2020). *SISTEMA ÓSEO DE VACUNOS.* Instituto Idema: http://books.instituto-idema.org/sites/default/files/2020_10_17_09_58_57_george_90_hotmail.com_sistema_oseo_en_vacunos_2.pdf

Cano, G., Zarzosa, R., Florenciano, A., Albors, L., Reviriego, L., Gomariz, M., . . . Autón, V. (2024). *ANATOMÍA INTERACTIVA DEL CERDO.* Universidad de Murcia: https://www.ciap.org.ar/Sitio/Archivos/Anatomia%20Interactiva%20del%20Cerdo.pdf

Facultad de Ciencias Veterinarias. (s.f.). *Osteología*. FCV: https://www.fcv.unl.edu.ar/museoanatomiaveterinaria/categorias/anatomia-veterinaria/osteologia/

Molina, Rodriguez, Parry, V., Auat, Torres, Gutierrez, . . . Vintiñi. (2024). ATLAS DE OSTEOLOGÍA I. *ESQUELETO EQUINO.* Universidad Nacional de Tucumán, Facultad de Agronomía, Zootecnia y Veterinaria, San Miguel de Tucumán. Retrieved 22 de Diciembre de 2024, from https://faz.unt.edu.ar/idehost/wp-content/uploads/2024/06/Atlas-de-Osteologia-I-Esqueleto-equino.pdf

Parque Lecoco. (2024). *Características propias de las aves.* https://zoo.montevideo.gub.uy/sites/zoo.montevideo.gub.uy/files/articulos/descargas/caracteristicas_propias_de_las_aves_0.pdf

Rojas, A. M. (2014). *Morfología descriptiva del esqueleto del cuy.* UNIVERSIDAD NACIONAL DE CAJAMARCA: https://repositorio.unc.edu.pe/bitstream/handle/20.500.14074/1111/TESIS%20COMPLETA%20MELINA.pdf?sequence=1&isAllowed=y

UNED. (s.f.). *ANATOMÍA Y FISIOLOGÍA ANIMAL.* Universidad Estatal a Distancia: https://multimedia.uned.ac.cr/pem/anatomia_fisiologia_animal_v2/doc/anatomia_fisiologia_animal.pdf

Anexos

1. Esqueleto Equino

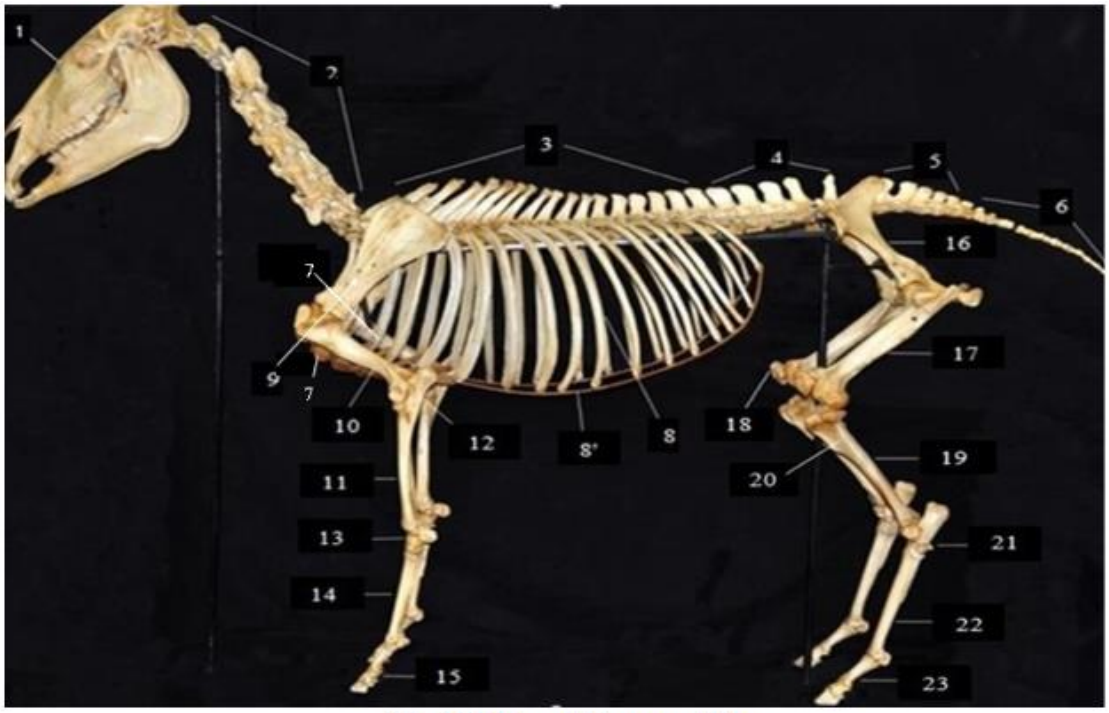

Fig. 1.1 Esqueleto completo

1, cráneo; 2, vértebras cervicales; 3, vértebras dorsales; 4, vértebras lumbares; 5, vértebras sacras; 6, vértebras coccígeas; 7, esternón; 8, costilla; 8`, cartílago costal; 9, escápula; 10, húmero; 11, radio; 12, cúbito; 13, huesos del carpo; 14, metacarpiano III; 15, 2da falange; 16, coxal; 17, fémur; 18, rótula; 19, tibia; 20, peroné; 21, huesos del tarso; 22, metatarsiano III; 23, 2da falange.

2. Esqueleto Aves

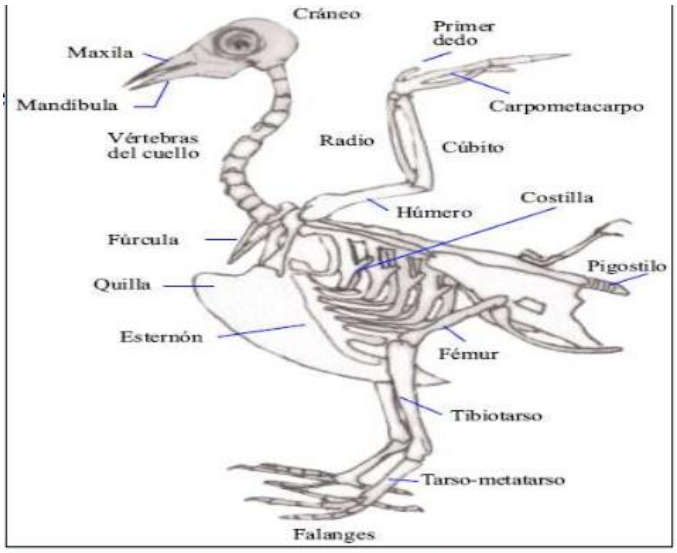

Fig 2. Esqueleto de un ave. Se muestran las adaptaciones esqueléticas que ha mostrado el grupo, detallándose los nombres de las piezas óseas más importantes.

3. Esqueleto Vacuno

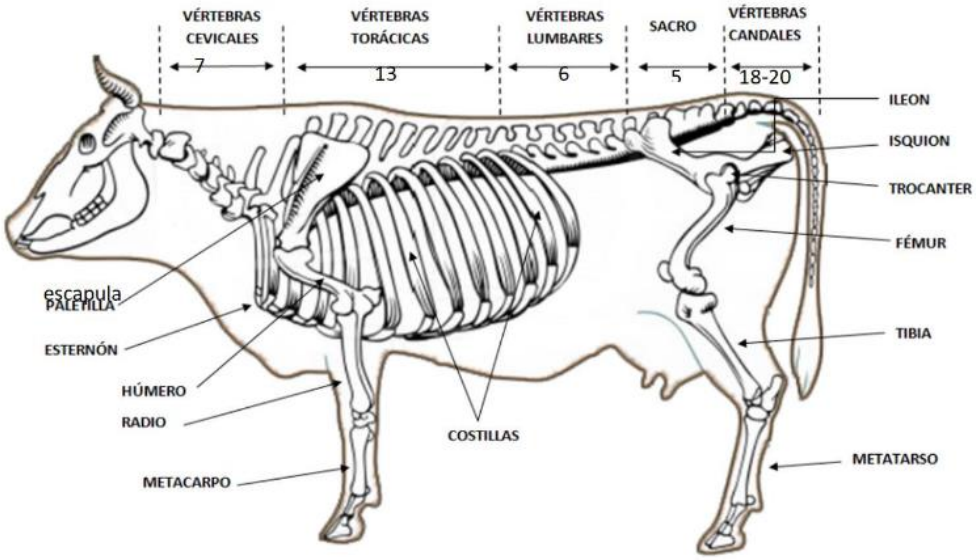

4. Esqueletos Porcinos

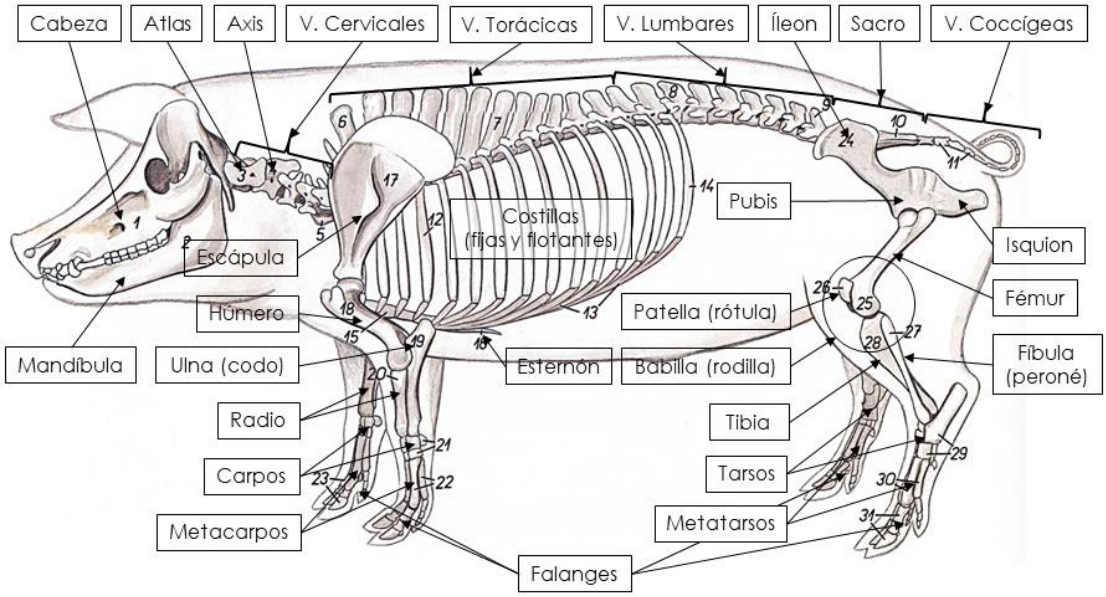
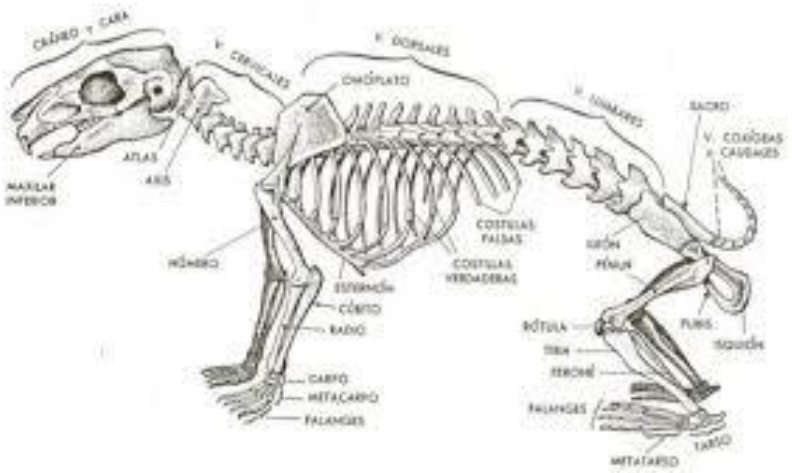
5. Esqueleto cuyes