

“Año del Bicentenario, de la consolidación de nuestra Independencia, y de la conmemoración de las heroicas batallas de Junín y Ayacucho”

INSTITUTO SUPERIOR TECNOLÓGICO “SANTIAGO RAMÓN Y CAJAL”



Título del trabajo
SISTEMA ÓSEO EN ESPECIES DOMÉSTICAS

Alumno
RONI LENIN ROBLES BLAS

Asignatura
ANATOMIA Y FISIOLOGÍA ANIMAL

AGROPECUARIA

FEBRERO 2024

TABLA DE CONTENIDOS

I. INTRODUCCIÓN	3
II. MARCO TEORICO	4
2.1. Definición.....	4
2.2. Tipos de huesos	4
2.2.1. Los huesos planos.....	4
2.2.2. Los huesos largos.....	5
2.2.3. Los huesos cortos.....	5
2.2.4. Los irregulares.....	6
2.2.5. Los huesos sesamoideos.....	6
2.3. Composición de los huesos.....	7
2.4. Estructura ósea en los animales domésticos.....	8
2.4.1. Estructura ósea en aves.....	8
2.4.2. Estructura ósea en vacunos.....	12
2.4.3. Estructura ósea en porcinos.....	17
2.4.4. Estructura ósea en equinos.....	18
2.4.5. Estructura ósea en cuy.....	21
III. CONCLUSIONES	26
IV. REFERENCIAS BIBLIOGRAFICAS	26

I. INTRODUCCIÓN

En el siguiente trabajo se pretende brindar información concisa acerca del sistema óseo de algunos animales domésticos. En este trabajo se describirán las características y las funciones del sistema óseo de los siguientes animales: aves, bovinos, cuyes, equinos y finalmente porcinos. En cada uno de ellos primero se dará una pequeña introducción, luego se describirán las funciones del sistema esquelético. Enseguida se describirá la estructura esquelética, luego se mencionarán los diferentes tipos de huesos. Luego se describirá el desarrollo de la estructura ósea y finalmente se darán las conclusiones.

II. MARCO TEÓRICO

2.1. Definición

El sistema óseo es el sistema biológico que proporciona soporte, apoyo y protección a los tejidos blandos y músculos en los organismos vivos. El sistema esquelético tiene funciones de locomoción, sostén y protección. También los vertebrados presentan un esqueleto interno o endoesqueleto, constituido por huesos, que se unen entre sí por las articulaciones. Los huesos están formados por unas células denominadas osteocitos, que se forman a partir de la diferenciación de los osteoblastos. Entre las sales minerales que componen los huesos destacan sales de calcio, carbonatos y fosfatos.

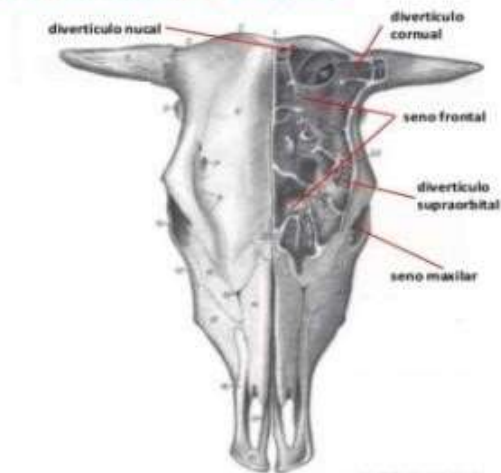
2.2. Tipos de huesos

2.2.1. Los huesos planos.

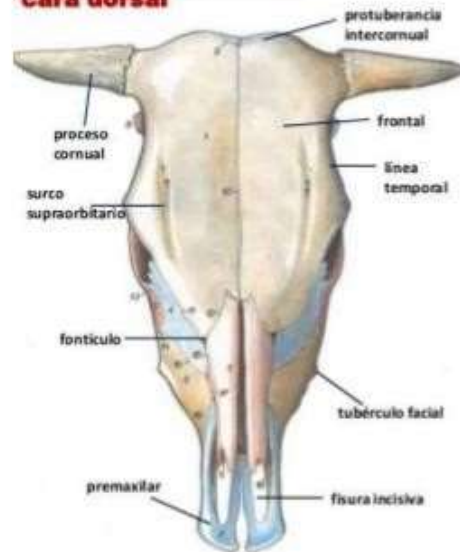
Protegen órganos internos.

Los huesos planos están compuestos de una capa de hueso esponjoso entre dos capas delgadas de hueso compacto. Tienen una forma plana, no redondeada. Los ejemplos incluyen el cráneo y los huesos de las costillas. Los huesos planos tienen médula, pero no tienen una cavidad de médula ósea.

SENO FRONTAL - BOVINO



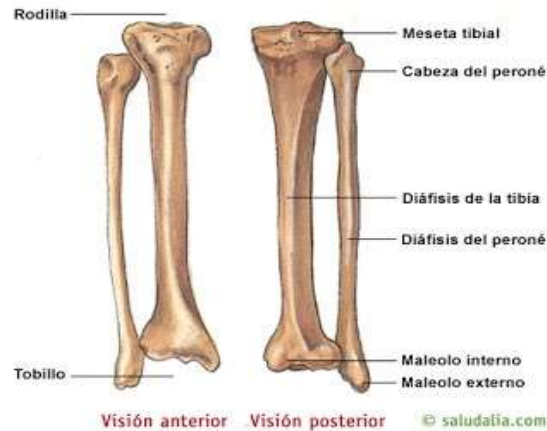cara dorsal



2.2.2. Los huesos largos.

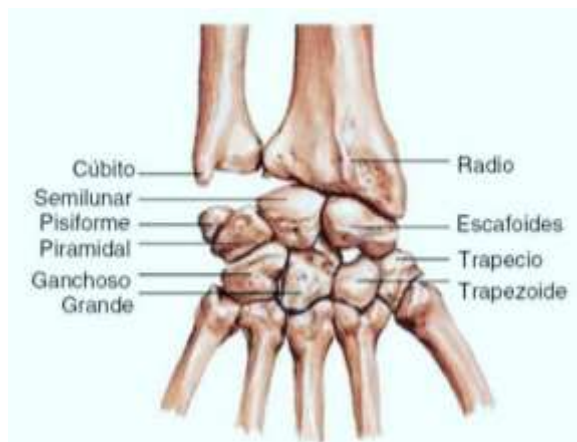Soportan el peso y facilitan los movimientos.

Huesos largos son los que se encuentran en las extremidades, por ejemplo; fémur, húmero, metacarpo, metatarso y falanges. En su interior poseen un conducto que contiene la cavidad medular, que está llena de médula ósea. Por ejemplo, los huesos carpales y tarsales.



2.2.3. Los huesos cortos.

Los huesos cortos tienen la forma aproximada de un cubo, contienen en su mayoría hueso esponjoso y están localizados en las manos y en los pies. La superficie exterior de estos huesos está conformada por una capa delgada de hueso compacto. La rótula también se considera un hueso corto.



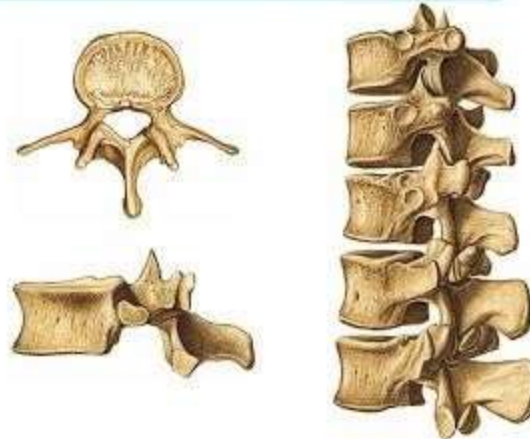HUESOS DEL CARPO

2.2.4. Los huesos irregulares.

Los huesos irregulares tienen formas complejas

Por ejemplo, las vértebras, huesos irregulares de la columna vertebral, protegen la médula espinal. Los huesos irregulares de la pelvis (pubis, ilion e isquion) protegen órganos de la cavidad pelviana.

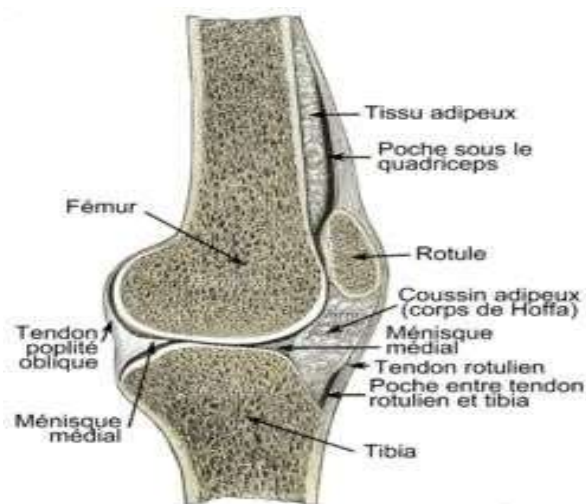
VÉRTEBRAS LUMBARES



2.2.5. Los huesos sesamoideos

Refuerzan los tendones.

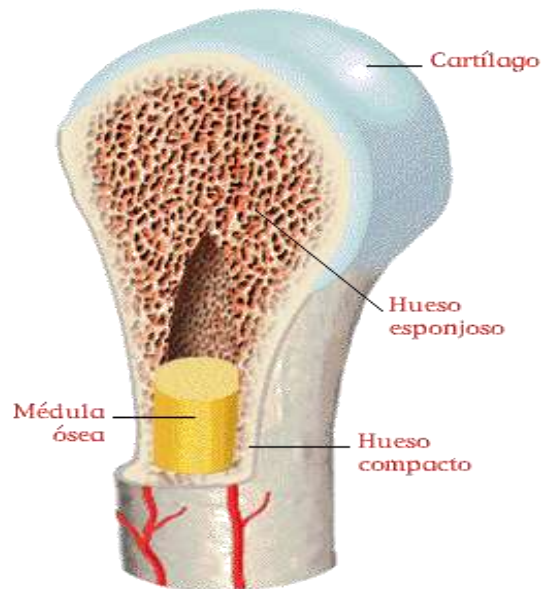
Huesos sesamoideos medio y lateral situados en la articulación falangiana del metacarpo del pulgar. Un hueso sesamoideo es un hueso pequeño y redondeado incrustado en un tendón sometido a compresión y a fuerza de tensión habituales. Los huesos sesamoideos se encuentran en diversas articulaciones del cuerpo.



2.3. Composición de los huesos

Nuestros huesos están hechos de un material que se llama tejido óseo. Este tejido tiene la particularidad de ser muy duro debido a que las células que lo conforman están rodeadas de minerales duros como el calcio y el fósforo. También se encuentra en este tejido una proteína resistente llamada colágeno.

La capa más externa que compone al hueso es compacta, muy densa y dura. Hacia el interior del hueso hay un tejido llamado esponjoso, formado por espacios vacíos o tabiques. Está constituido por láminas entrecruzadas, tiene forma de red y entre las cavidades se encuentra la médula ósea, donde se elaboran los glóbulos rojos de la sangre, y está recubierta por un tejido compacto para protegerla.



2.4. ESTRUCTURA ÓSEA EN LOS ANIMALES DOMÉSTICOS

2.4.1. ESTRUCTURA ÓSEA EN LAS AVES

El esqueleto de las aves es notable por lo delgado de las paredes de los huesos, que están huecos. La parte posterior de la columna vertebral está soldada en una pieza con los huesos del cinturón pelviano, constituyendo un sólido caparazón óseo.

Particularmente los huesos de las aves, en su gran mayoría, poseen cavidades óseas neumatizadas, esto se debe a la amplia conexión de los sacos aéreos con los huesos, lo que tiene como objetivo aminorar su peso y hace más favorable el vuelo; otro aspecto importante del sistema esquelético de las aves es que posee más calcio que el de los mamíferos, por lo que es más resistente y más ligero.

Conformación del sistema esquelético de las aves

Cabeza

El cráneo de las aves presenta rasgos importantes, pues se trata de un grupo con cráneos especializados, la caja craneana es redonda ocupando completamente el cerebro, los huesos que lo conforman se presentan soldados, en sí, la cabeza tiene forma piramidal dado la presencia de su pico córneo. El cráneo es ligero y cinético, es decir, la mandíbula inferior posee movilidad, tienen un hueso vómer simple ubicado en un plano medio de la región rostral, debido a un complejo mecanismo donde el hueso cuadrado forma parte importante del aparato maxilopalatino, el cual facilita que se conecte con la caja encefálica, lo que permite el movimiento hacia arriba y hacia abajo, conectándose indirectamente con la mandíbula superior por los huesos pterigoideo y palatino, el movimiento de la mandíbula está dado por un conjunto complejo de músculos que dirigen este mecanismo cinético haciendo que las aves hagan un cierre de su pico más rápido. La parte superior del pico está conformada por los huesos premaxilar, maxilar y nasal, mientras que la parte inferior presenta cinco huesos que se unen formando la mandíbula.

Variedad de cráneos en el sistema esquelético de las aves

Esquizognato: Es el cráneo de las aves donde el vómer es más pequeño y pegado completamente; los palatinos y los pterigoides se articulan con el parasfenoides y los maxilopalatinos no llegan a la línea del paladar.

Desmognato: El vómer es pequeño en estas aves, los maxilopalatinos alcanzan la línea media, los palatinos y los pterigoides se articulan con el paraesfenoides.

Egitognato: Se caracteriza por presentar el vómer mas ancho que alargado y los maxilopalatinos están separados.

Columna Vertebral

Generalmente la columna vertebral de las aves, salvo el cuello, es rígida y se asocia a modo general con la siguiente formula: C14 T7 LS14 CD6; las vertebrae cervicales son las que suelen variar más, entre 13 y 25 vertebrae, dependiendo de la especie, un ejemplo son los cisnes que poseen un número de 23 vertebrae cervicales.

La columna vertebral se divide en cuatro regiones bien definidas: cervical, dorsolumbar, sacra y coxígea. Las vértebras cervicales están articuladas en rótulas para facilitar el movimiento del cuello, las dorsolumbares presentan menos movilidad o están soldadas. Los huesos de la pelvis, así como las vértebras dorsolumbares y sacras están soldadas para otorgar más rigidez a la columna vertebral, de esa manera en el sistema esquelético de las aves se presenta en posición horizontal ante la marcha bípeda del ave.

En el sistema esquelético de las aves es de destacar que poseen en su cráneo un único cóndilo occipital, que articula perfectamente con el atlas y este a su vez se conecta con el axis o segunda vértebra cervical, la cual toma forma de S, en muchas especies es básicamente para proteger de forma elástica al encéfalo tras los movimientos producidos durante el salto o después del vuelo. Como en la mayoría de los vertebrados, las vértebras se articulan una con la otra a través de articulaciones sinoviales.

Ciertas vértebras torácicas están soldadas formando el hueso notorium. Los huesos notorium y sinsacro son los que le otorgan rigidez a la columna vertebral, la cual es

necesaria para el vuelo. La porción caudal de la columna vertebral de las aves esta constituida por las cinco o seis primeras vértebras libres, permitiendo el movimiento de la cola, mientras que las cuatro a las seis ultimas se fusionan para formar una estructura llamada pigóstilo, este es de gran importancia en las aves voladoras porque ahí se insertan las plumas de la cola.

Costillas

Las costillas se ubican en igual número que las vértebras torácicas a cada lado del raquis, las 2 o 3 primeras no tocan el esternón, es decir, que son asternales, la otras llegan directamente al esternón y se las denomina esternarles. En el sistema esquelético de las aves las costillas centrales presentan apófisis, dando solidez a la caja torácica y permitiendo la comunicación con la parte lateral de la costilla siguiente.

Esternón

El esternón, mejor conocido en el sistema esquelético de las aves como el hueso del pecho, presenta en su cara ventral una cresta que lleva el nombre de quilla, pero no todas las aves poseen esta estructura. El esternón es la superficie para los músculos pectorales y supracoracoides, de gran importancia para la función de vuelo. Las aves no voladoras (Ratites) suelen carecer de quilla, no obstante, en algunos casos están provisto de una quilla no tan definida, es decir, la superficie del esternón es plana. El esternón posee agujeros neumatizados que lo comunican con los sacos aéreos clavicular, el extremo caudal de este hueso es de tipo cartilaginoso en aves jóvenes, aunque se osifica con la edad.

Estructura de las alas

Los huesos pectorales son aquellos que soportan el peso de las alas, estos huesos son:
Clavícula: en forma de V, posee el nombre de horquilla y se conecta con las articulaciones del hombro. Este hueso puede estar ausente en algunas especies.

Coracoides: hueso pectoral más robusto y que permite mantener el ala lejos del esternón durante el vuelo.

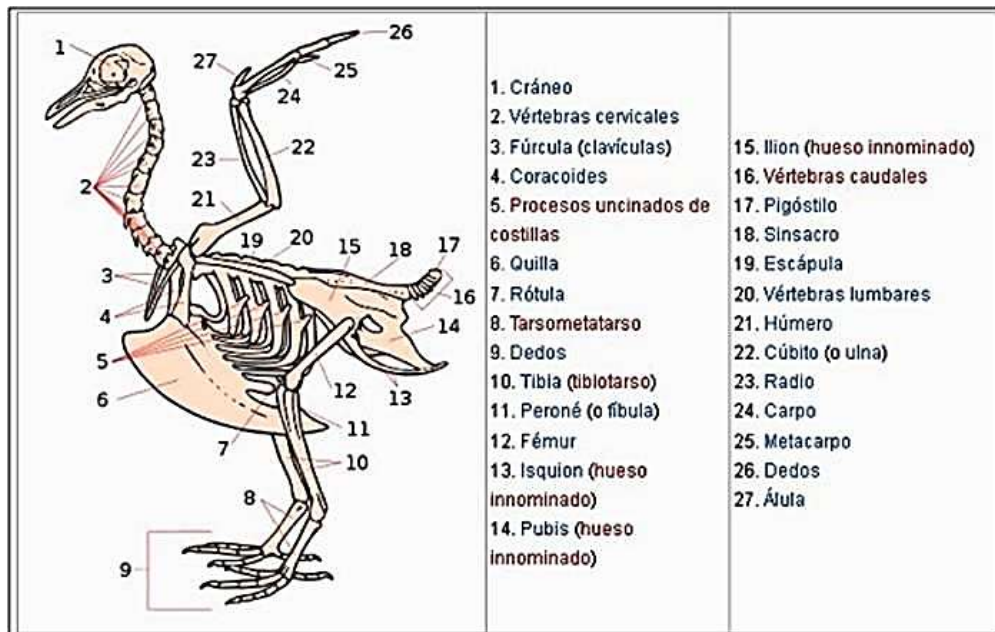
Escápula: este hueso en particular es largo y plano, se extiende paralelo a la columna vertebral.

Húmero: el húmero es el hueso más grande que conforma el ala, los músculos de mayor importancia del vuelo se insertan en él.

Radio y cúbito: son los huesos que conforman el antebrazo de las aves, ambos son curvos para protegerlos de la fuerza aplicada al momento del doblamiento del ala; poseen pequeñas proyecciones óseas donde se insertan las plumas secundarias del ala. En el sistema esquelético de las aves el ala es soportada gracias a la modificación del esqueleto de las extremidades anteriores (brazo, antebrazo y mano).

Los huesos que conforman las alas en las aves no voladoras son más pequeños, por ejemplo, los diferentes pingüinos han modificado sus alas de forma tal que se asemejan a las aletas de mamíferos marinos, el avestruz, el ñandú y aves similares, por su parte, han transformado los miembros superiores en órganos casi completamente inútiles para el desplazamiento.

Miembro pelviano: La conformación del miembro pelviano esta dada por tres huesos llamados ilion, isquion y pubis, estos tres grandes huesos se fusionan para formar el hueso coxal, estos huesos son los encargados del movimiento terrestre y en el medio acuático para algunas aves.



2.4.2. ESTRUCTURA ÓSEA DE LOS VACUNOS

La vaca tiene un total de 207 huesos. Los huesos son órganos blanco-amarillentos. En conjunto forman el sostén del organismo, el esqueleto soporta y protege a los órganos blandos. La vaca tiene un total de 207 huesos.

Los huesos que forman el esqueleto de una vaca se combinan en tres grandes grupos: mixto, tubular y plano.

Los últimos forman la escápula, la pelvis y las costillas. Huesos mixtos conforman el cráneo del ganado. Su principal diferencia con respecto a los planos es que no importan en el sector alimentario (no se utilizan para cocinar caldos).

Los huesos tubulares son la base del sistema musculoesquelético de las vacas. Tienen una cavidad llena de médula ósea y dos cabezas en los bordes. Estas mismas cabezas están formadas por grandes cantidades de grasa.

Huesos del cráneo

El cráneo de una vaca o un toro consiste en placas de hueso extremadamente fuertes que pueden soportar una gran presión. El cráneo en el ganado se divide en dos secciones: la parte del cerebro y los huesos que forman la cara.

La primera sección sirve para proteger el cerebro de la vaca de influencias externas. El segundo es responsable de la formación del hocico: los huesos faciales. Estos incluyen: ojos, nariz y boca. Cuando nace el becerro, las partes son aproximadamente equivalentes. Con el desarrollo del bebé, las partes faciales cambian y la división del cerebro sigue siendo la misma.

Huesos pareados y no pareados forman el cráneo del ganado. Esto significa que ciertos tipos de huesos se encuentran en una sola copia, mientras que los otros tienen un par simétrico. El cráneo de la vaca, equivalente al toro, incluye 7 variantes de huesos no pareados y 13 huesos de "espejo".

Estructura del hueso del cráneo

Arriba, dijimos que el cráneo de cualquier representante del ganado está formado por huesos dobles y no dobles. Doble, reflejado: este es el frontal, parietal y

temporal. Los huesos que forman el área occipital, en forma de cuña e intertecnología no tienen un par. Una lista completa de ellos es la siguiente:

huesos únicos que forman la sección del cerebro (esfenoides, mezhtemennaya, red);
Huesos no recurrentes responsables de la cara de la vaca (lagrimal, oftálmico, cigomático, palatino, incisivo, pterigoideo, concha superior e inferior, maxilar);
huesos duales del cerebro (frontal, temporal, parietal); Huesos únicos del hocico (abridor, hioides).

Gracias a la entrada en la base, los vasos y nervios que regulan su trabajo pasan al cerebro del animal. La importancia de estos huesos es obvia: protegen el cerebro, sin lo cual el animal no puede existir. Cualquier daño en esta área puede tener serias consecuencias, incluso la muerte.

Formación de esqueleto

El sistema musculoesquelético de las novillas difiere del esqueleto de otros mamíferos en su masividad y fuerza. Su valor es excelente para toda zoología, porque se usa como un libro de texto. La fuerza de los huesos y sus dimensiones se deben al hecho de que los gobios tienen una gran masa, lo que impone una gran carga sobre el "esqueleto".

El esqueleto se divide en dos partes: axial y periférico. La primera consiste en el cráneo, la columna vertebral y el pecho. El periférico son las extremidades del animal. Un papel importante en el estudio de las vacas son:

Partes: craneal, cervical, torácica, lumbar, sacra, caudal, escapular, pélvica;

Los huesos del hombro, muslo, antebrazo, parte inferior de la pierna, muñeca, muñeca, dedos.

La salud del animal, el desempeño de sus funciones y el desarrollo normal dependen del buen funcionamiento de cada departamento y de la integridad de todos los huesos del esqueleto.

Costillas y su significado

Las costillas son huesos planos. Se unen a la columna vertebral y el esternón. Se diferencian en forma y calidad de composición.

Así, el par de aristas delanteras más potentes y más fuertes que las otras. Los pares medios se distinguen por la plasticidad y la expansión a los bordes. Trasero - convexo y curvado. El último par es el más corto y el más delgado. A menudo, se une solo a la vértebra, sin llegar a la placa del pecho con el otro borde.

Algunos de los bordes están conectados entre sí. Las parejas conectadas entre sí por el cartílago se llaman falsas. Hay 5 pares de ellos en una vaca. Además, hay 8 pares de no cohesivos. Como en un extremo están unidos a la columna vertebral, el número de costillas corresponde al número de vértebras en la región esternal: 13 pares.

Estas importantes formaciones óseas protegen el corazón, los pulmones y el estómago del animal contra daños. Al mismo tiempo, una fractura de cualquiera de las costillas puede convertirse en un problema grave y dañar uno de estos órganos. Además, las costillas representan una parte significativa de las cargas, ya que forman parte del sistema musculoesquelético.

Columna vertebral

Para responder a la pregunta de cuántas vértebras tiene una vaca, se debe considerar cada parte vertebral. Hay 5 divisiones vertebrales en total: cuello, esternón, espalda baja, sacro y cola.

La sección del cuello consta de 7 vértebras. Su principal diferencia es la alta movilidad. El significado de estas vértebras es que se unen a la cabeza y el esternón. La sección esternal está formada por 13 vértebras. Son la base donde se unen los bordes, y se caracterizan por una baja movilidad.

En la espalda baja se incluyen 6 vértebras, en el sacro una menos. Los últimos forman la cavidad pélvica. La parte de la cola consta de 18-20 partes móviles. Ahora, contando, podemos decir que la columna vertebral de la vaca es la vértebra 49-51, incluida la caudal reducida (reducción - simplificación de la estructura).

Estructura de la extremidad.

Las patas de la vaca corresponden a dos partes: la torácica y la pélvica. Desde un punto de vista biológico, las extremidades son los huesos no solo de las piernas, sino también de los huesos que las sujetan a la columna vertebral. Todos ellos se acoplan con la columna vertebral en el área de la escápula y la pelvis, de ahí el nombre de los departamentos. El par delantero de las piernas de una vaca consiste en una escápula, huesos de los hombros, antebrazos y muñecas. El pincel está formado por el carpo, el metacarpiano y los osículos. Los dedos de una vaca son sus cascos, según la anatomía del animal. Las patas traseras son hueso pélvico, muslos, piernas y pies. Curiosamente, el hueso de la cadera se considera el más grande en el esqueleto de la vaca. Su estructura es tubular.

A pesar de los nombres anatómicos: dedos de los pies y pies, las extremidades de las vacas terminan en cascos. Pertenecen al tipo de artiodáctilos. Esto significa que los cascos en la base se dividen. Dos "dedos" más cuelgan sobre los cascos de arriba, pero esta es una parte rudimentaria e innecesaria.

Elementos escapulares y humerales del esqueleto.

El nombre "escápula" apareció en latín, así como en muchos términos médicos y anatómicos. En las vacas, es parte de la cintura escapular. La propia escápula es una placa ósea triangular plana. En su lado exterior hay dos hoyos, separados por el eje escapular.

La placa escapular con la ayuda de la fosa articular entra en el húmero. Este lugar está ubicado cerca de la mitad del segundo par costero. El ángulo dorsal está ubicado cerca de los bordes de 6 y 7 pares de costillas.

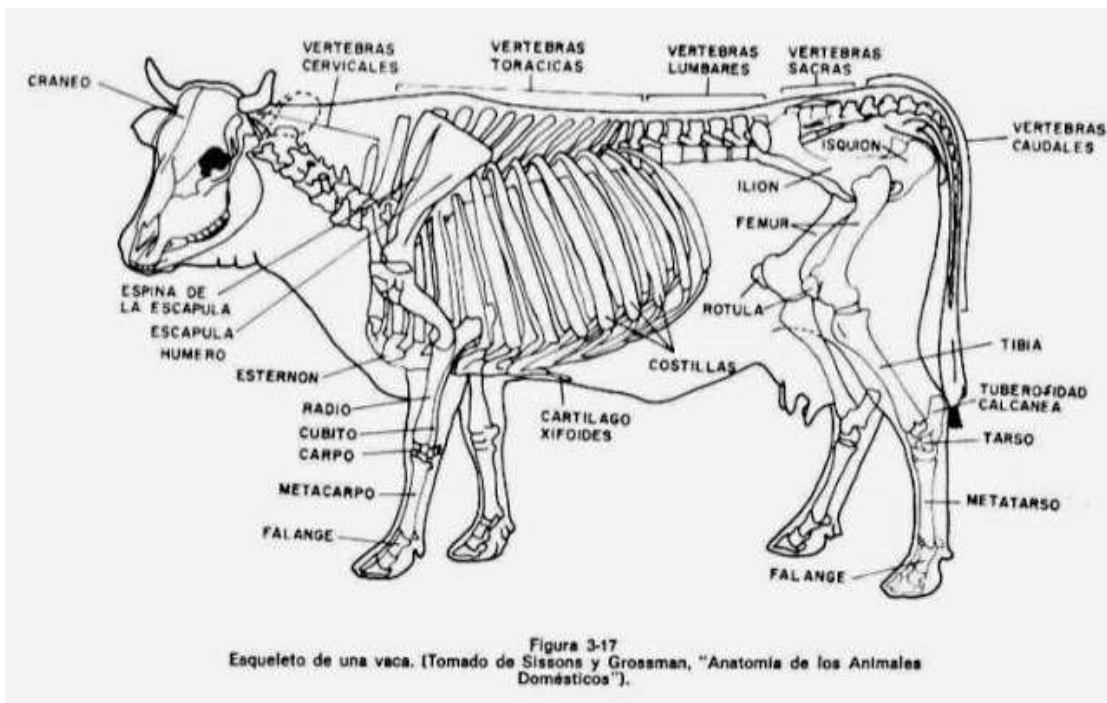
El húmero tiene una estructura tubular. Un extremo, la epífisis, en la que se encuentra la cabeza, se une con la placa escapular. Colinas musculares se encuentran a ambos lados del húmero. El extremo inferior termina con el bloqueo articular y el extremo superior, la fosa cubital. El hueso en sí es algo rugoso, debido a que se conecta a los músculos.

Antebrazo y huesos formándolo.

Los huesos del antebrazo incluyen el cúbito y el radio. Entre ellos hay tejido óseo, debido a que están estrechamente conectados entre sí. Cuando nacen los terneros, esta conexión es frágil, por lo que si manipula al bebé con despreocupación, puede producirse una dislocación del antebrazo.

El radio de las vacas es ligeramente curvado y tiene una superficie rugosa. Esto permite que el músculo bíceps se adhiera al antebrazo. Un extremo del hueso radial termina con una articulación que lo conecta al húmero. El segundo borde se conecta a la muñeca.

Los huesos del codo de las vacas son algo más débiles que los radiales. El extremo superior del cúbito termina en el proceso y el tubérculo, que sirven para unirse con los músculos. Ambos huesos, radial y cubital, tienen un conducto vascular a través del cual pasan los vasos.



2.4.3. ESTRUCTURA ÓSEA EN LOS PORCINOS

ESQUELETO DEL CERDO.

Esqueleto Axil: Que está formado por el cráneo, la columna vertebral, el esternón y las costillas.

Esqueleto Apendicular: Que está formado por los huesos de los miembros.

Los huesos: Los huesos según su función y forma se dividen en huesos largos, cortos y planos. Están conformados por un tejido óseo duro y una membrana envolvente llamada periostio.

Columna Vertebral: La columna vertebral del cerdo consta de vertebras que forman el agujero medular y tienen apófisis articulares y apófisis espinosa.

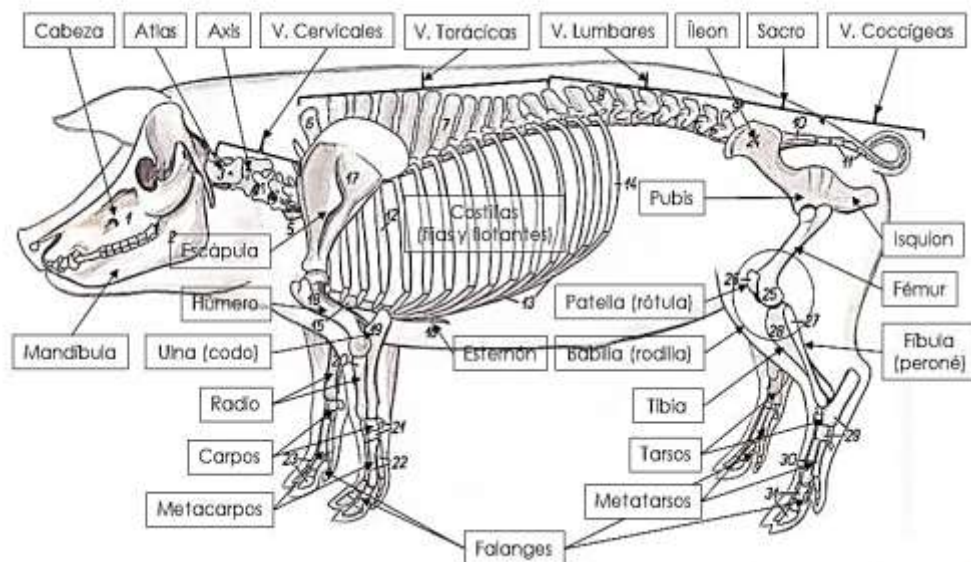
La fórmula vertebral del cerdo es: C 7; T14 o 15; L 6; S 4; Ce 20-23.

Las costillas: Son 14 o 15 pares. Contribuyen a formar la caja torácica.

El Cráneo: En conjunto varía con la raza. La región frontal es inclinada y la región nasal es larga o achatado según la raza.

Huesos de los miembros: Los huesos de los miembros torácicos presentan una escápula ancha, un húmero grueso, el carpo con ocho huesos y termina en tres falanges.

Los huesos pélvicos constan de ilion, isquion y pubis. Fémur ancho y voluminoso. Las patas terminan en falanges siendo un poco más largas que la de los miembros anteriores.



2.4.4. ESTRUCTURA ÓSEA EN LOS EQUINOS

ESQUELETO DEL CABALLO

El cuerpo de los equinos se divide en: cabeza, cuello, tronco y extremidades. En total el esqueleto de los caballos está compuesto por unos 210 huesos y la columna vertebral esta compuesta por 51 vértebras. De las vertebras, 7 son cervicales, 18 torácicas, 6 lumbares y 15 caudales.

La primera vértebra cervical es conocida como atlas. Esta vértebra se une al cráneo y corresponde con la nuca del caballo. La segunda vértebra es llamada axis, está articulada con la primera vértebra y permite al caballo mover la cabeza lateralmente.

Las vértebras torácicas son muy superficiales y, al ser donde se coloca la montura, tiene tendencia a sufrir ciertas patologías, al igual que las vértebras lumbares, donde está la grupa del caballo. Las vértebras caudales corresponden a la cola.

Los caballos tienen 36 costillas, 18 a cada lado. El esternón está formado por un hueso y el cráneo por 34, incluyendo los huesecillos del oído medio.

Los miembros torácicos y pelvianos están formados por 40 huesos cada conjunto aproximadamente. A diferencia de otras especies animales, los caballos no poseen clavículas, por lo que el miembro delantero se une directamente a las escápulas (huesos de la espalda) mediante músculos, tendones y ligamentos.

Un miembro torácico está formado por los siguientes huesos: escápula, húmero, cúbito y radio, carpo (correspondiéndose con la "rodilla delantera" del caballo, que es en realidad el hueso de la muñeca), metacarpo, primera falange, segunda falange y tejuelo (interior del casco). Los caballos, como animales ungulados perisodáctilos que son se apoyan sobre un solo dedo.

Cada miembro pelviano está compuesto por los huesos de la pelvis y la extremidad. Los huesos de la pelvis son isquion e íleon. Los huesos de la pata trasera son fémur, rótula, tibia, huesos tarsianos (tobillo), metatarsiano, sesamoideo, primera falange, segunda falange, hueso navicular y tercera falange.

Como consecuencia de la evolución la estructura ósea de los caballos se ha producido algunos cambios. Estos cambios se ven principalmente en sus extremidades, generando

que se reduzcan los dedos a uno solo rodeado de un material córneo conocido como casco o vaso.

En las extremidades delanteras el cúbito y el radio se han unido dando lugar a un solo hueso, esto mismo ha sucedido con la tibia y el peroné, impidiendo que se pueda girar lateralmente las manos y los pies.

Actualmente los huesos de la cabeza de los caballos son más largas y tienen una cara que tiene el doble de longitud que los del cráneo. La mandíbula también se ha alargado, contando con una superficie ancha y aplanada en la parte inferior de la zona posterior. Los caballos cuentan con un mínimo de 36 dientes de los cuales 12 son incisivos y 24 molares. Su columna vertebral se encuentra compuesta por 51 vértebras.

El esqueleto del caballo se encuentra compuesto por 210 huesos, este esqueleto cumple la función de ser el soporte de los músculos, proteger los órganos internos y permitir la movilidad para que pueda regular las diferentes velocidades.

Evolución del esqueleto del caballo

El esqueleto se ha ido adaptando para satisfacer las diferentes funciones.

Los caballos, igual que otros animales, han ido evolucionando a lo largo de su historia, ello implica que su estructura ósea ha ido cambiando. Estos cambios pueden verse principalmente en las extremidades de los equinos, aunque se detectan en otras partes de su esqueleto.

El cuerpo de los equinos se divide en: cabeza, cuello, tronco y extremidades.

En total el esqueleto de los caballos está compuesto por unos 210 huesos y la columna vertebral está compuesta por 51 vértebras. De las vertebras, 7 son cervicales, 18 torácicas, 6 lumbares y 15 caudales. El esqueleto tiene la función de hacer de soporte para los músculos, así como proteger los órganos internos y permitir la movilidad para que puedan regular las diferentes velocidades.

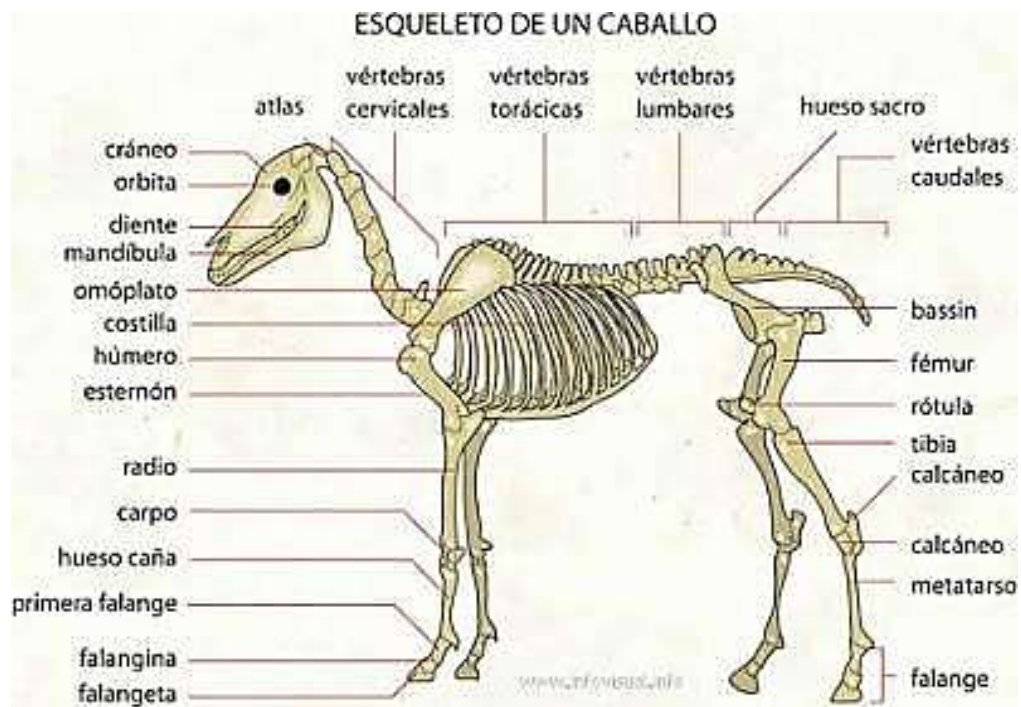Un dato curioso es que el esqueleto de los caballos no posee clavículas. Sino que la zona de las extremidades anteriores se une a la columna mediante músculos, tendones y ligamentos.

Las extremidades de los caballos.

Comentábamos que las extremidades han sufrido los mayores cambios, esto queda patente en las patas delanteras donde el cúbito y el radio quedaron unidos en un solo hueso. Lo mismo ocurre con la tibia y el peroné. En este último caso, la unión de esos huesos impide que los equinos pueda girar lateralmente las manos y los pies. Hablando de manos y pies, los dedos quedaron reducidos a uno único rodeado de un material córneo denominado casco o vaso. Las extremidades delanteras son las que aguantan la gran parte del peso corporal de los caballos.

La cabeza de los caballos.

La cabeza es una de las partes más expresivas de los caballos y es además, otra de las partes óseas que han cambiado. En la actualidad, los huesos que componen la cabeza de los caballos son más alargados y poseen una cara cuyo largo es el doble de la longitud de los huesos del cráneo. La mandíbula también se ha alargado, contando con una superficie anchas y aplanada en la parte inferior de la zona posterior.



2.4.5. ESTRUCTURA ÓSEA EN EL CUY

Se llegó a la conclusión que tanto el cuy criollo macho como hembra de un año de edad, tienen los mismos huesos que conforman su esqueleto, el cuy criollo macho tiene un hueso más (Os penis). La diferencia del esqueleto de acuerdo a sexo, se puede reconocer por la mayor amplitud del canal materno en el cuy hembra.

El cuello: es corto con 7 vértebras cervicales, con el atlas y el axis de buen desarrollo, Las vértebras dorsales, en número de 13, sujetan cada una a un par de costillas, las apófisis transversas de las primeras vértebras forman la región de la cruz. Las vértebras lumbares en número de 7, poseen apófisis transversas. En sentido contrario a las de las cervicales y sus apófisis articulares son de gran tamaño y constituyen la base anatómica de la región del lomo. El sacro está formado por 4 vértebras unidas, constituyendo un solo hueso que se articula en la parte interna del ilion. Las vértebras caudales son cuatro. El tórax tiene en su parte inferior al esternón, que posee una característica típica que le da la apariencia de un insecto polípodo invertido. Está formado por 6 esternebras, siendo la anterior pequeña y en forma de aguja y la posterior cartilaginosa, aplanada de arriba hacia abajo en forma de 10 paleta. Las costillas que son en número de 13 pares, siendo los últimos pares flotantes, pues solo están unidas por las vértebras dorsales y libres en su porción inferior (Zaldívar, 1975; Cooper y Schiller, 1975).

La Calavera: Proporciona un medio de protección al encéfalo y a los órganos sensoriales especiales (vista, olfato, oído, equilibrio, gusto), la NAV (1968) divide a la calavera en huesos craneales (occipital, interparietal, basiesfenoide, temporal, parietal, frontal, etmoides y vómer) y huesos faciales (nasal, concha nasal ventral, maxilar, lagrimal, incisivo, rostral, palatino, cigomático, mandíbula e hioides). Solamente dos de ellos forman articulaciones móviles permanentes con otras partes de la calavera, la mandíbula o hueso maxilar inferior forma articulación sinovial con el hueso temporal y el hioides está unido a este último por un cartílago. Las articulaciones inmóviles son denominadas suturas.

Columna Vertebral: Las vértebras tienen como estructura el cuerpo, arco y apófisis:

- Vértebras cervicales, ocupan la región del cuello.
- Vértebras torácicas, región del tórax.
- Vértebras lumbares, región de los lomos.
- Vértebras sacras, región de la pelvis; vértebras lumbosacras fusionadas.
- Vértebras coccígeas, formadoras de la cola. El cuerpo de la vértebra es cilíndrico, forma el lado ventral de la vértebra y el agujero vertebral. En sentido craneal y caudal, las apófisis se articulan con vértebras adyacentes. La apófisis espinosa se proyecta hacia la pared dorsal y en conjunto forman la espina. Las apófisis transversas se proyectan desde el arco en sentido lateral. Las vértebras cervicales tienen apófisis articulares bien desarrolladas para facilitar el movimiento del cuello. El atlas es la primera vértebra cervical, no tiene apófisis espinosa, todas las vértebras tienen un orificio en la base de la apófisis transversa (orificio transverso), excepto la última.

Costillas: Son huesos curvados y largos que forman el esqueleto de las paredes laterales del tórax cuyo número se corresponde con las vértebras torácicas. Hay costillas esternales y asternales o falsas y costillas flotantes. Las costillas constan de un cuerpo y dos extremidades. **Cartílagos Costales:** Son tiras de cartílago hialino mediante los cuales se continúan las costillas, los cartílagos de las costillas esternales se articulan en el esternón, mientras que los cartílagos de las costillas asternales se imbrican y forman el arco costal y los cartílagos de las costillas flotantes no se insertan en las adyacentes.

Esternón: Hueso del pecho, es segmental y se articula lateralmente con los cartílagos de las costillas esternales. Su forma varía de acuerdo al tórax y con el desarrollo de la clavícula. La extremidad craneal (manubrio) es afectada por este último factor siendo ancha y fuerte cuando la clavícula está bien desarrollada y se articula con él, como sucede en el hombre; es relativamente pequeño y comprimido lateralmente cuando dichos huesos faltan como en el caso del caballo, o son rudimentarios como en el perro..

Tórax: El esqueleto del tórax comprende dorsalmente las vértebras torácicas y las costillas, lateralmente los cartílagos costales y ventralmente el esternón (König y Liebich, 2004).

Esqueleto Apendicular

Huesos del miembro torácico

La extremidad torácica consta de cuatro segmentos principales: cinturón escapular, brazo, antebrazo y mano.

- Cinturón escapular. Completamente formado por 3 huesos: La escápula (u omóplato), el coracoides (en el pollo) y la clavícula (hueso del collar). En los mamíferos domésticos solo la escápula, hueso ancho y plano se halla desarrollado.
- El brazo. Contiene un solo hueso largo, el húmero, su extremidad distal está formada por el cóndilo humeral, epicóndilo medio y epicóndilo lateral. El término cóndilo humeral incluye las zonas articulares, el olecranon y la fosa radial (fosa coronoides).
- Antebrazo. Se encuentra los huesos radio y cúbito, en el caballo y en el buey los dos huesos están fusionados. En el cerdo el cúbito es más ancho y largo, en el perro el cúbito también está desarrollado.
- La mano. Se subdivide en 3 regiones: Carpo, metacarpo y dedos.

El carpo contiene un grupo de huesos pequeños, que normalmente son 8. En la fila proximal son 4; Carpo radial, intermedio del carpo, carpo cubital y accesorio. Los huesos 14 de la fila distal son nombrados numéricamente, primero, segundo, tercero y cuarto.

El metacarpo, contiene 5 huesos, en el perro el primer metacarpo es mucho más pequeño que los otros, el segundo y el quinto están algo reducidos. En el caballo faltan el primero y el quinto metacarpiano, el tercero lleva aparejado el único dedo, mientras el segundo y cuarto están muy reducidos.

Miembro Anterior:

Compuesto por 5 porciones óseas independientes:

Escápula: La espina acromiana presenta una prolongación hacia la parte inferior en forma de un ala característica, separada en la articulación escápulo humeral.

Humero: Epífisis superior sumamente ancha.

Radio-cubital: Se encuentra unido en la epífisis con una concavidad anterior y una convexidad posterior.

Carpo: Constituido por 6 huesos.

Metacarpo: Siendo un animal polidactil, no se puede generar un número determinado de huesos metacarpianos, pero corrientemente se observa un número de 4.

Miembro Posterior:

Compuesto por 4 porciones óseas independientes y se inician en el coxal. El cual posee forma alargada, de posición horizontal característica, no poseyendo la tuberosidad interna del ilion. Fémur: Es el más grueso de los huesos, conteniendo en su articulación con la tibia una rótula de gran tamaño.

Tibia – peroné: Se encuentra unido en sus dos extremos, teniendo la tibia una sección triangular.

Tarso: Con 6 hueso, presentando el calcáneo un desarrollo bastante considerable.

Metatarso: Polidactilia. Así mismo, su cuerpo del cual es corto y ancho y carece de cola. Sus miembros son cortos y presenta uñas largas en los dedos.

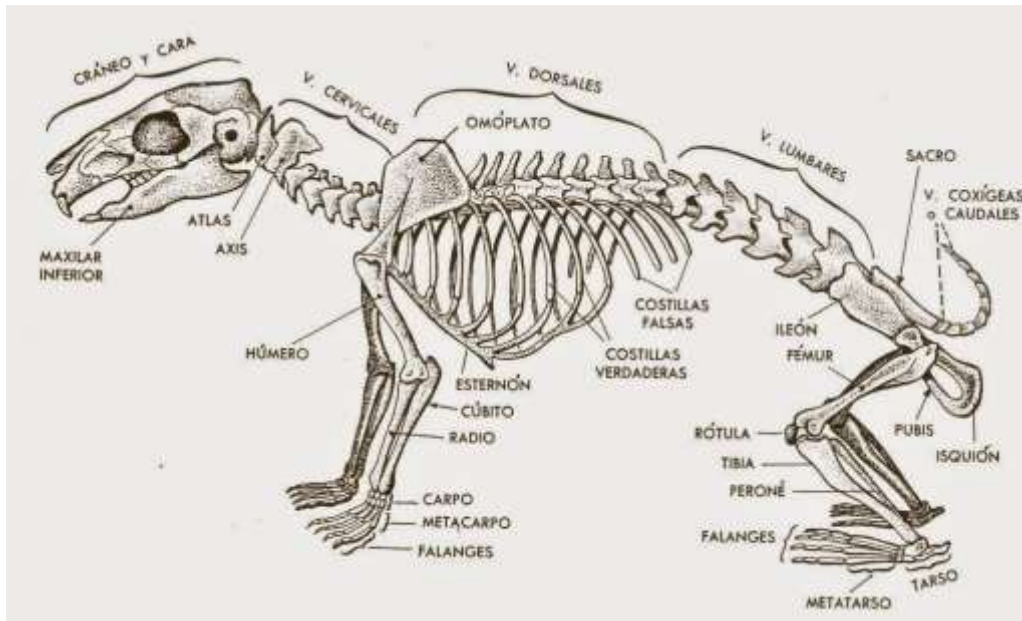
HUESOS DEL ESQUELETO AXIAL:

Están sobre la línea media, como las vértebras y el cráneo.

- Cráneo: Occipital, parietal, interparietal, temporal, frontal, etmoides y esfenoides.
- Vértebras: Cervical, torácica, lumbar, sacra y caudal.
- Huesos faciales: Pterigoideos, lagrimal, nasal, palatino, cocleares, maxilares, incisivos, cigomático, vómer, mandíbula y hioides.
- Costillas: Verdaderas, una al esternón por los cartílagos costales; las falsas, no están insertadas directamente al esternón. Flotantes, el par uno y dos conectado solo con las vértebras.
- Esternón: Tiene como partes el manubrio, cuerpo y apófisis xifoides (König, 2004).

Esqueleto Esplácnico:

El os penis del cuy es de forma alargada, está ubicado en el glande en la parte ventral, presenta un surco para la uretra. Mide en promedio 13 mm de largo, un diámetro de 1 mm en su parte central, un peso de 0.01 g



III. CONCLUSIONES

Después de haber realizado el trabajo, se concluye que el sistema óseo está conformada por distintos tipos de esqueleto en un sistema importante en el organismo vivo vertebrado, ya que también destaca por sus funciones únicas el soporte y sostén del cuerpo, además de los componentes que lo conforman y cumplen también sus funciones muy importantes que le da al organismo y también muchísimas posibilidades de movimiento y funcionalidad. Y también para que se sostengan y se movilizan a cualquier lado sea para alimentarse o otra cosa de su función que lo realice el animal. Este trabajo da mucha importancia y mucho conocimiento en los animales y para saber qué tipos de huesos tiene cada animal.

IV. REFERENCIAS BIBLIOGRÁFICAS

<http://www.colegiosfj.edu.co/Archivos/sistema%20esqueletico.pdf>

<https://www.noticaballos.com/estructura-osea-de-los-caballos.htm>

https://repositorio.sena.edu.co/bitstream/11404/4080/1/anatomia_fisiologia_comparada_cerdo_gallina_conejo.PDF

<https://aves.paradis-sphynx.com/temas/sistema-esqueletico-de-las-aves.htm>

<http://www.profesorenlinea.cl/Ciencias/SistemOseoEsquel.htm> Guzmán, A (2011).