



SISTEMA DIGESTIVO

Lisbet Champi Blanco. Diciembre 2020.

Nombre de la institución: **I.S.T. "Santiago Ramón y Cajal - IDEMA".**

Nombre del departamento: **Arequipa.**

Nombre de la asignatura: **Anatomía funcional**

Índice

1. Introducción.....	3
2. Contenido.....	4
2.1 Boca.....	4
2.2 Faringe.....	5
2.3 Esófago.....	6
2.4 Estomago.....	8
2.5 Intestino delgado.....	10
2.6 Intestino grueso.....	11
2.7 Glándulas anexas.....	13
3. Conclusión.....	14
4. Bibliografía.....	14

1. INTRODUCCIÓN

El aparato digestivo está compuesto por un conjunto de órganos que se encargan de realizar el proceso de digestión. Estos órganos conforman una especie de tubo largo por donde viajan los alimentos para ser procesados y absorbidos. A través del aparato digestivo nuestro organismo puede transformar los alimentos que consumimos en sustancias más simples, es decir, en nutrientes. Los nutrientes son transportados por la sangre en todo el cuerpo, para ser utilizados y transformados en energía, la cual necesitamos para realizar nuestras actividades diarias. El aparato digestivo está compuesto por varios órganos encargados de transformar los alimentos en partículas más pequeñas, a fin de que puedan ser utilizados por las células del organismo. Desde la boca hasta el ano el tubo digestivo mide once metros de longitud. La principal función del aparato digestivo es el transporte de alimentos y su transformación en nutrientes que serán absorbidos a través de los jugos digestivos y los diferentes procesos que realizan los órganos que componen este aparato. Los nutrientes son transportados a través de la sangre, específicamente, por las células. De esta manera son absorbidos y aprovechados para nuestro bienestar. Una vez se han aprovechado los nutrientes al máximo, el cuerpo elimina los desechos o sustancias no aprovechables de los alimentos, a través de las heces.

2. CONTENIDO

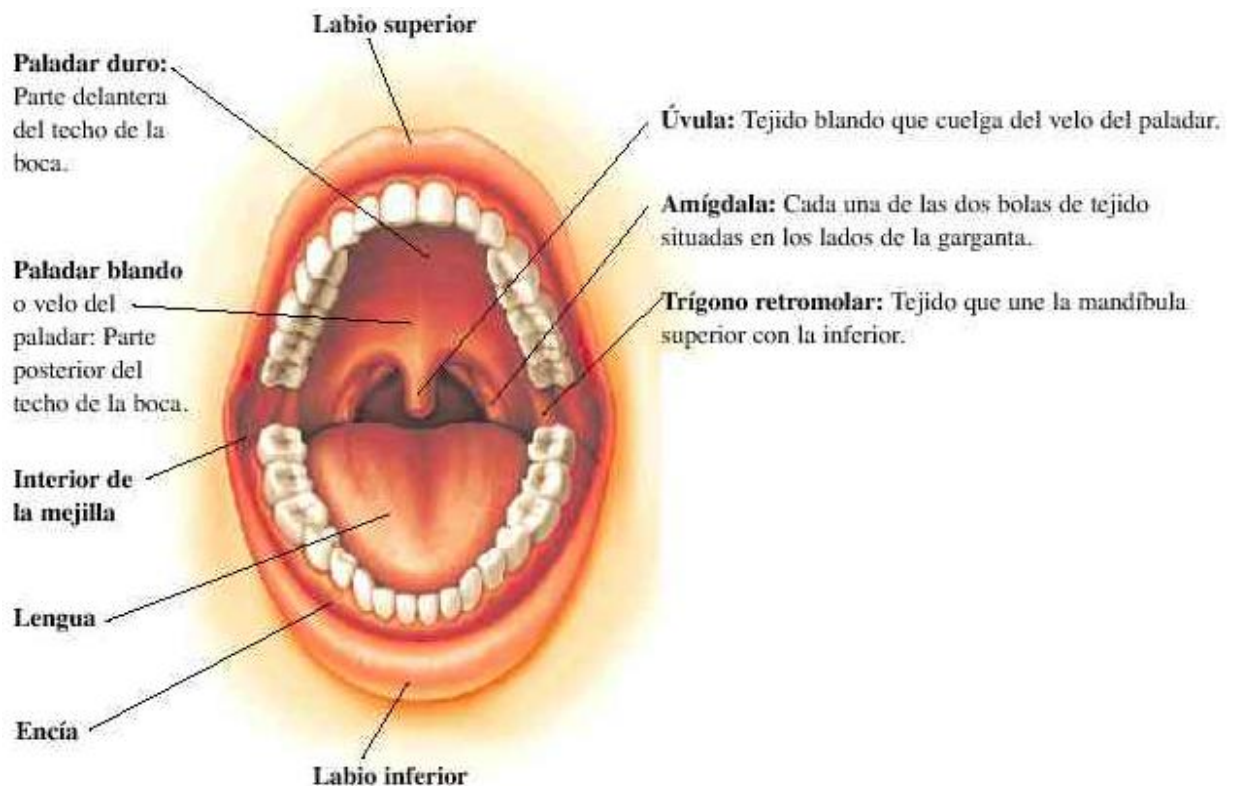
El aparato digestivo esta digestivo está compuesto por varios órganos que son los encargados de realizar la transformación de los alimentos y esos son:

2.1 La boca: También conocida como cavidad bucal o cavidad oral, es la abertura corporal por la que se ingieren los alimentos (triturando con los dientes). Está ubicado en la cabeza, es la primera parte del sistema digestivo, sus funciones son las siguientes:

- **Masticar:** Gracias a los movimientos de la mandíbula y a la presión de los dientes se produce este tratamiento mecánico que degrada los alimentos.
- **La mandíbula:** Es la que proporciona la fuerza para que los molares inferiores ocluyan contra los superiores. (Actúa como un martillo).
- **Salivar:** Gracias a la desembocadura de los conductos de las glándulas salivales, se produce el primer jugo digestivo (saliva), que realiza una degradación química de los alimentos y después seguirían degradándose a nivel intestinal.
- **Sentido del gusto:** En la boca se encuentran los receptores sensoriales del gusto, sobre todo en la lengua, llamadas Papilas gustativas.
- **Habla:** En la boca se encuentran gran parte de las estructuras que modifican el sonido laríngeo y producen la voz articulada gracias a sus cavidades especiales.
- **Deglución:** Se divide en dos:

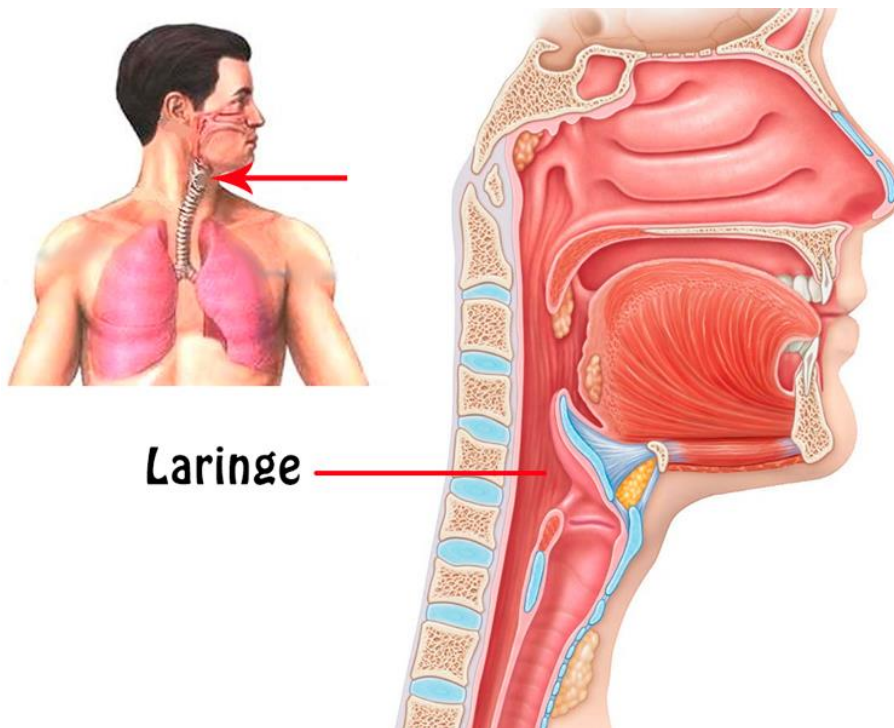
Fase voluntaria: La lengua se eleva hacia el techo de la cavidad bucal, impulsando el bolo alimenticio para que entre en la faringe.

Fase involuntaria: La epiglotis va hacia atrás y cierra el orificio superior de la laringe. Por causa de este reflejo, la faringe queda convertida solo en una vía digestiva transitoria, impidiendo así el ingreso de trozos a la vía aérea (laringe).



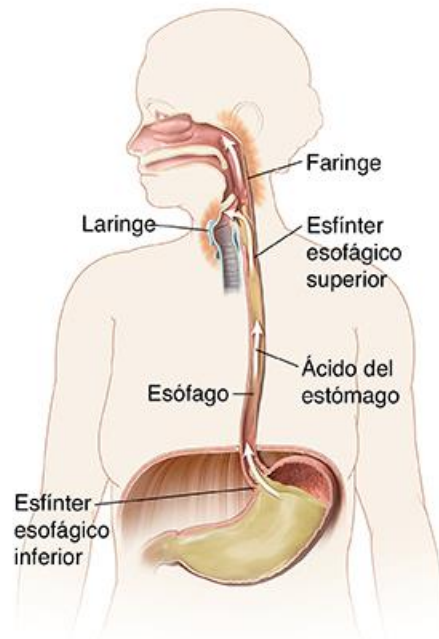2.2 Faringe: La faringe es un tubo que continúa a la boca y constituye el extremo superior común de los tubos respiratorio y digestivo. Para una mejor descripción se divide en 3 partes: nasofaringe, situada por

detrás de la nariz y por encima del paladar blando, orofaringe, situada por detrás de la boca, y laringofaringe, situada por detrás de la laringe. Debido a que la vía para los alimentos y el aire es común en la faringe, algunas veces la comida pasa a la laringe produciendo tos y sensación de ahogo y otras veces el aire entra en el tubo digestivo acumulándose gas en el estómago y provocando eructos.



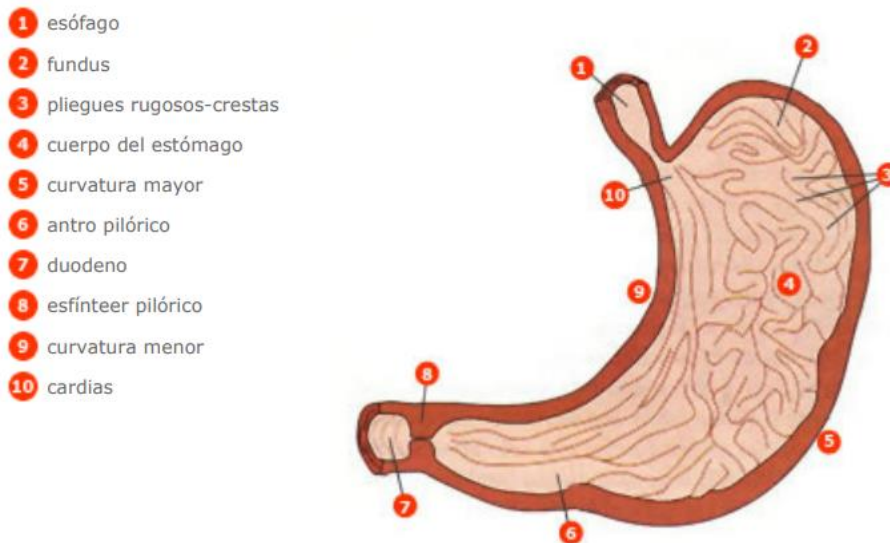2.3 Esófago: El esófago es el tubo que conduce el alimento desde la faringe al estómago. Se origina como una continuación de la faringe (a nivel de la VI vértebra cervical) y desciende a través del cuello y el tórax para atravesar después el diafragma (por el hiato esofágico) y alcanzar el estómago. Hasta llegar a la bifurcación de la tráquea, está situado entre la tráquea por delante y la columna vertebral, por detrás. Después, el pericardio separa el esófago de la aurícula izquierda. Penetra en el estómago formando un ángulo agudo (a nivel de la X vértebra dorsal) y su longitud total es de unos 25 cm. El epitelio de su

mucosa es plano estratificado no queratinizado y en las capas musculares de su pared, se encuentra músculo estriado esquelético en su 1/3 superior que gradualmente es sustituido por músculo liso en su 1/3 medio, en donde se encuentran juntas fibras musculares estriadas y lisas, y en su 1/3 inferior ya es músculo liso que se continúa con las capas de músculo liso del estómago. En la parte superior del esófago existe el esfínter faringoesofágico, entre la faringe y el esófago, que permanece cerrado entre deglución y deglución y por tanto impide que el aire entre en el esófago durante la inspiración y en su extremo inferior, el esfínter gastroesofágico, entre el esófago y el estómago. La función principal de este esfínter es impedir el reflujo del contenido gástrico hacia el esófago, ya que dicho contenido es muy ácido y rico en enzimas proteolíticos y puede dañar la mucosa esofágica que no es capaz de resistir la agresión y se ulcera (esofagitis por reflujo). El diafragma ayuda en la función de este esfínter y también el hecho de que el esófago forme un ángulo agudo al desembocar en el estómago lo que hace más difícil el reflujo.



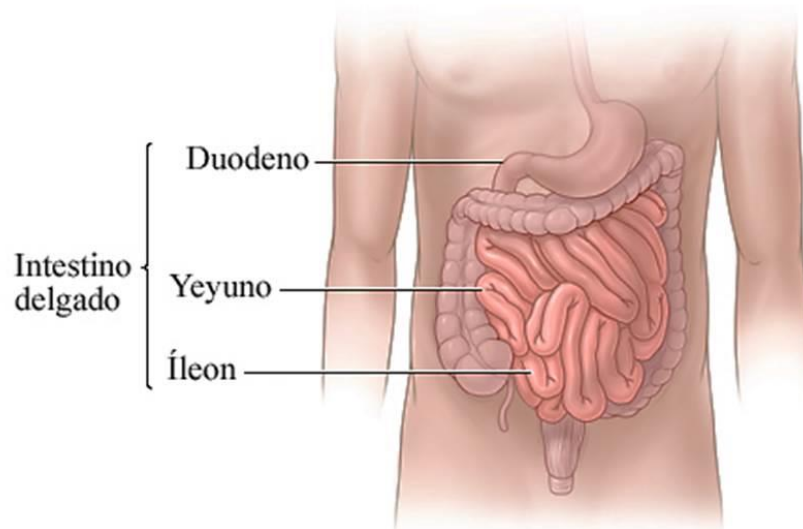
2.4 Estomago: El estómago es una dilatación del tubo digestivo situada entre el esófago y el duodeno, con una capacidad aproximada de 1-1.5 litros. Difiere del resto del tubo digestivo en que su pared tiene una tercera capa de fibras musculares lisas orientadas de modo oblicuo y situado en la parte interna de la capa circular. La mayor parte del estómago se encuentra situado en el epigastrio aunque ocupa también parte del hipocondrio izquierdo. Se relaciona por delante con el lóbulo izquierdo hepático y el reborde costal izquierdo, por detrás con el riñón izquierdo, por encima con el diafragma y por debajo con el colon transverso y su mesocolon. Si consideramos que el estómago tiene forma de J, se puede distinguir una porción vertical y otra horizontal. El pliegue que está entre las dos porciones se llama incisura angular. Un plano que pase por la incisura angular y otro que pase por la unión esófago-gástrica delimitan varias partes:

- El fundus o fórnix, es la parte más alta del estómago. Está situado en la parte superior y a la izquierda del orificio de comunicación con el esófago o cardias. El ángulo que se forma entre el fundus y el cardias ayuda a evitar el reflujo gastroesofágico y las hernias de hiato (deslizamiento de parte del estómago al interior de la cavidad torácica).
- El cuerpo, es la zona comprendida entre el fórnix y la incisura angular. Está limitado a ambos lados por las curvaturas mayor y menor.
- La porción pilórica o píloro, tiene forma de embudo y es la zona comprendida entre la incisura angular y el esfínter pilórico, que separa al estómago del duodeno. El píloro se divide en una porción proximal o antro pilórico, que es la parte más ancha, y una porción distal o canal pilórico, que es más estrecha.



2.5 Intestino delgado: El yeyuno y el íleon tienen en conjunto más de 4.5 m de longitud y debido a que sus características morfológicas y funcionales son parecidas se les puede considerar una unidad: el yeyun-íleon, que forma las llamadas asas del intestino delgado, situadas por debajo del colon transversal y recubiertas por el mesenterio, constituido por pliegues de peritoneo, que las sujeta a la pared abdominal posterior. La desembocadura del íleon en el colon, se produce en el ciego, en el orificio íleocecal a través del cual pasa el contenido del intestino delgado al intestino grueso, y que está rodeado por la válvula íleo-cecal cuya función principal es evitar el refluo de materias fecales desde el colon al intestino delgado. En los últimos centímetros de íleon, que preceden a la válvula, la pared intestinal posee una pared muscular engrosada, el esfínter íleocecal que, en condiciones normales, se encuentra medianamente contraído y no permite que el contenido del íleon se vacíe en el ciego de un modo brusco y continuado.

PARTES DEL INTESTINO DELGADO



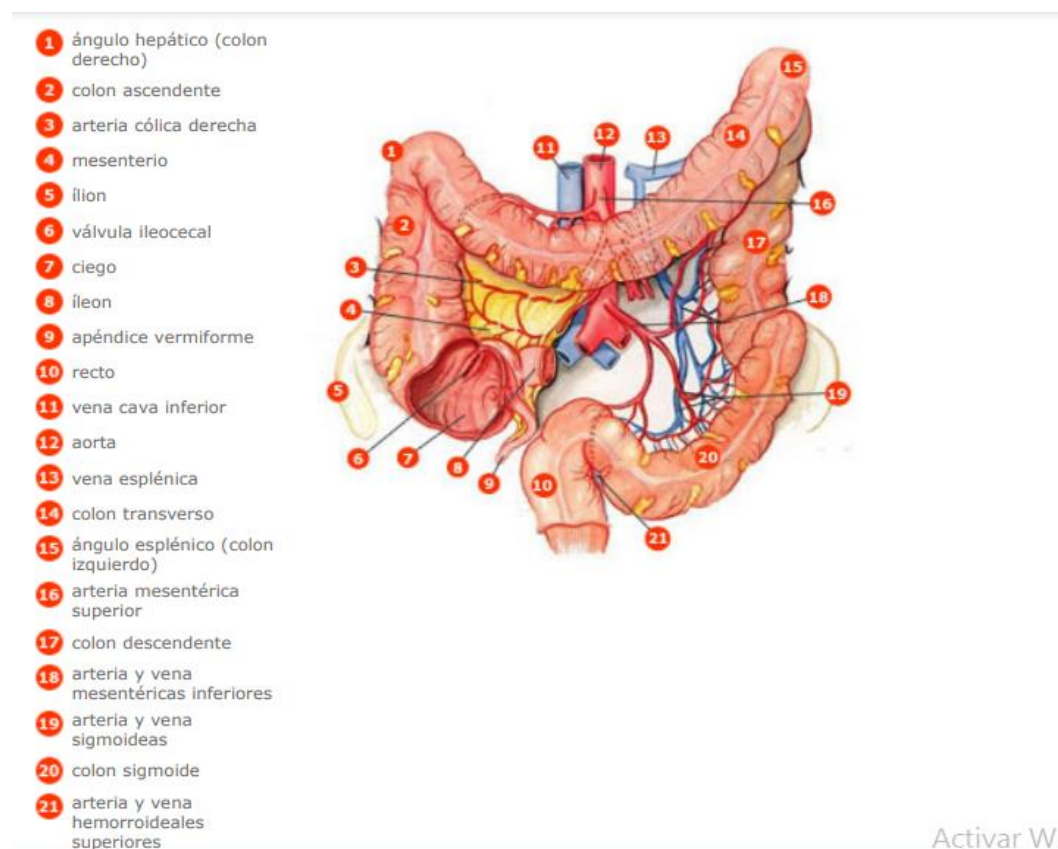
2.6 Intestino grueso: El intestino grueso se extiende desde la válvula íleo-cecal hasta el ano y tiene unos 1.5 m de longitud. Consta de: // ciego // apéndice // colon ascendente // colon transverso // colon descendente // colon sigmoide // recto y conducto anal.

- El ciego es un fondo de saco de unos 8 cm de longitud y 8 cm de ancho que comunica con el íleon a través de la válvula íleocecal.
- El apéndice vermiforme es una protrusión similar a un dedo de guante de unos 8 cm de longitud. Comunica con el ciego a nivel de la parte pósteromedial de éste, a unos 3 cm por debajo de la válvula íleo-cecal y es muy móvil. Su inflamación (apendicitis) suele seguir a la obstrucción de su luz por heces.
- El colon ascendente tiene unos 15 cm de longitud y se extiende desde la válvula íleo-cecal hasta el ángulo cólico derecho o ángulo hepático (a

nivel de la cara inferior del lóbulo derecho del hígado), en donde gira para continuarse con el colon transverso.

- El colon transverso tiene unos 50 cm de longitud y se extiende transversalmente hasta el ángulo cólico izquierdo o ángulo esplénico en donde el colon gira para continuarse con el colon descendente.
- El colon descendente es la porción más estrecha del colon. Tiene unos 30 cm de longitud y se extiende desde el ángulo esplénico hasta el borde de la pelvis.
- El colon sigmoide tiene unos 40 cm de longitud y se extiende desde el borde de la pelvis hasta la cara anterior de la 3^a vértebra sacra.
- El recto tiene unos 12 cm de longitud y se extiende desde el colon sigmoide hasta el conducto anal. Se encuentra en la parte posterior de la pelvis. Por su parte distal se ensancha y forma la ampolla rectal.
- El conducto anal es la porción terminal del tubo digestivo, se encuentra fuera de la cavidad abdominal y en la unión recto-ano hay una transición brusca del epitelio de la mucosa intestinal que pasa a ser plano estratificado no queratinizado, ya que es una zona más expuesta a las abrasiones. Este conducto tiene unos 4 cm de longitud, se abre al exterior por un orificio llamado ano y en él se distinguen 2 esfínteres, el esfínter anal interno y el esfínter anal externo. El esfínter anal interno es un engrosamiento de la musculatura lisa circular del recto y rodea los 2/3 inferiores del conducto anal. Es involuntario. El esfínter anal externo rodea el conducto anal y se superpone, en parte, al esfínter interno. Está integrado en la musculatura estriada esquelética del suelo de la pelvis. Es un esfínter voluntario desde los 18 meses de edad aproximadamente. En la lámina propia y submucosa del conducto anal se encuentra una red

venosa (el plexo hemorroidal) formada por la anastomosis o conexión de venas rectales superiores (que van a drenar a la vena porta) y venas rectales medias e inferiores (que van a drenar a la vena cava inferior). Este plexo venoso es clínicamente importante ya que su agrandamiento da como resultado las hemorroides.



2.7 Glándulas Anexa

Las glándulas anexas, son órganos que segregan líquidos digestivos capaces de transformar los alimentos en sustancias más simples para facilitar su digestión, conforman los siguientes:

- a. **Glándulas** salivales Hay tres pares: dos parótidas, una a cada lado de la cabeza, por delante del conducto auditivo externo; dos submaxilares, situadas en la parte interna del maxilar inferior, y dos sublinguales bajo la lengua. Todas ellas tienen la función de ensalivar los alimentos triturados en la boca para facilitar la formación del bolo alimenticio e iniciar la digestión de los hidratos de carbono (por efecto de la amilasa salival).
- b. **Hígado** Glándula voluminosa de color rojo oscuro que produce la bilis, que se almacena en la vesícula biliar. Durante las comidas la vejiga biliar se contrae, provocando el paso de bilis en el duodeno, a través del conducto colédoco. La función de la bilis en el intestino delgado es facilitar la digestión de las grasas. Por otra parte, el hígado juega un papel clave en las vías metabólicas fundamentales. Recibe de la sangre proveniente del intestino los nutrientes absorbidos, los transforma y sintetiza los componentes fundamentales de todos los tejidos del organismo. El hígado contiene también numerosas vías bioquímicas para detoxificar compuestos absorbidos por el intestino delgado.
- c. **Páncreas** Glándula de forma triangular situada inmediatamente por debajo del estómago y en contacto con el duodeno, y que tiene una función doble: 1) Páncreas exocrino: fabrica el jugo pancreático que contiene las enzimas digestivas (amilasa, lipasa y tripsina). El jugo pancreático llega al duodeno por el conducto de Wirsung para participar en la digestión de los alimentos. 2) Páncreas endocrino: fabrica varias hormonas que se excretan en la sangre para llevar a cabo funciones imprescindibles para el organismo. La más conocida es la insulina, que regula el metabolismo de los azúcares.

3. CONCLUSIÓN

El sistema digestivo cumple objetivos muy importantes para el correcto funcionamiento de nuestro organismo, en conjunto con los demás sistemas que componen nuestro cuerpo. A través de distintos procesos que ocurren de forma secuencial y progresiva en este sistema, podemos obtener la energía que necesitamos para realizar nuestras actividades cotidianas. En pocas palabras este sistema integra a nuestro cuerpo lo que nos sirve y realmente necesitamos desechando todo lo que no sea saludable para nuestro organismo

4. BIBLIOGRAFÍA

- http://www.scdigestologia.org/docs/patologies/es/anatomia_fisio_es.pdf.
- <https://es.slideshare.net/RodrigoParedes22/sistema-digestivo-70820484>
- <https://www.infermeravirtual.com/files/media/file/98/Sistema%20digestivo.pdf?1358605970>